1999 SD0023

Tierärztl Prax 1999; 27 (G): 145–53
F. K. Schattauer Verlagsgesellschaft mbH, Stuttgart – New York

BFA
für Viruskrankheiten der Tiere
- Bibliothek -
Seestraße 55
16868 Wusterhausen
1999, 55

Diagnostik und Epidemiologie *Neospora-caninum*-assoziierter Aborte beim Rind

F. J. Conraths, G. Schares

Aus der Bundesforschungsanstalt für Viruskrankheiten der Tiere,
Institut für epidemiologische Diagnostik (Leiter: PD Dr. F. J. Conraths), Wusterhausen

Schlüsselwörter: *Neospora caninum* – Rind – Abort

Zusammenfassung: *Neospora caninum*, ein erst vor wenigen Jahren entdeckter protozoärer Parasit, der nahe mit *Toxoplasma gondii* verwandt ist, wird weltweit als bedeutender Aborterreger beim Rind angesehen. *N. caninum* besitzt ein breites Wirtsspektrum. Der Hund kann dem Parasiten als Endwirt dienen. Die Infektion wird beim Rind mit hoher Effizienz diaplazentar übertragen, wobei die Mehrzahl der kongenital infizierten Kälber bei und nach der Geburt klinisch unauffällig ist. Ob eine horizontale Übertragung der Infektion auf das Rind stattfindet und welche epidemiologische Bedeutung ihr gegebenenfalls zukommt, ist zur Zeit noch unklar. *N.-caninum*-assoziierte Aborte können seuchenhaft oder sporadisch in einer Herde auftreten. Die klinische Symptomatik der Neosporose des Rindes beschränkt sich auf das Auftreten von Aborten, Totgeburten und die Geburt lebensschwacher Kälber. Pathohistologisch wird bei *N.-caninum*-assoziierten Aborten am häufigsten eine multifokale, nonsuppurative Enzephalitis gefunden. Der Erregernachweis kann mit Hilfe der Immunhistologie und der Polymerasekettenreaktion geführt werden. Indirekt läßt sich die Infektion mit Hilfe serologischer Verfahren diagnostizieren. Auf der Basis der verfügbaren diagnostischen Mittel und des derzeitigen epidemiologischen Kenntnisstandes werden Vorschläge zur Diagnose, der epidemiologischen Bewertung von *N.-caninum*-assoziierten Abortproblemen in Rinderherden sowie zur Prophylaxe unterbreitet.

Key words: *Neospora caninum* – Cattle – Abortion

Summary: Diagnosis and epidemiology of *Neospora caninum*-associated abortions in cattle
Neospora caninum, a recently discovered protozoan parasite closely related to *Toxoplasma gondii*, has world-wide been recognized as an important cause of bovine abortion. *N. caninum* possesses a wide host range. The dog can be a definitive host for *N. caninum*: In cattle, the infection is transmitted transplacentally with high efficiency, while the majority of congenitally infected calves is clinically normal at birth and thereafter. Whether horizontal transmission occurs in cattle and whether this potential mode of transmission has epidemiological significance, remains to be elucidated. *N. caninum*-associated abortions can occur in epidemic or endemic form in a herd. The clinical symptoms of bovine neosporosis are confined to the occurrence of abortion, stillbirth and weak calves. Multifocal nonsuppurative encephalitis represents the most frequent pathohistological finding in *N. caninum*-associated abortions. The causative agent can be demonstrated by immunohistochemistry or polymerase chain reaction. Serological techniques can be used for indirect diagnosis. On the basis of the available diagnostic methods and the present knowledge about the epidemiology of the infection proposals are made regarding diagnosis, epidemiological assessment and prophylaxis of *N. caninum*-associated abortion problems in cattle herds.

Einleitung

Neospora caninum (Apicomplexa: Eimeriina: Sarcocystidae) ist ein protozoärer Parasit, der erstmals im Jahre 1984 bei Hunden mit Enzephalomyelitis und Myositis identifiziert wurde (1). Inzwischen steht fest, daß *N. caninum* ein sehr breites Wirtsspektrum besitzt (2). Zu landwirtschaftlichen Nutztieren liegen Berichte über Infektionen bei Rindern (2-5), Schafen (6, 7), Ziegen (8-10), Pferden (11-15) und Hirschen (16, 17) vor. Antikörper gegen *N. caninum* wurden darüber hinaus auch bei Kamelen und Wasserbüffeln nachgewiesen (18, 19). Kürzlich wurde gezeigt, daß Hunde nach Verfütterung infizierter Mäuse zur Ausscheidung von Infektionsstadien gebracht

werden können, die ihrerseits wieder in Mäusen Neosporose auslösten. Damit steht – vorbehaltlich einer unabhängigen Bestätigung der Ergebnisse – fest, daß der Hund Endwirt für *N. caninum* sein kann (20). Der einzige beim Rind gesicherte natürliche Infektionsweg, der auch bei anderen Tierarten, insbesondere auch beim Hund nachgewiesen wurde, besteht in der diaplazentaren Infektion (21-26). Seit kurzem ist zudem bekannt, daß neugeborene Kälber experimentell auch auf oralem Wege mit Tachyzoiten infiziert werden können (27). Ob infizierte Kühe beispielsweise Tachyzoiten mit dem Kolostrum oder der Milch ausscheiden, ist nicht geklärt. Daher bleibt zunächst offen, ob die orale Infektion von Kälbern unter natürlichen Bedingungen vorkommt und welche epidemiologische Bedeutung ihr gegebenenfalls beizumessen ist.

Beim Schaf wurde *N. caninum* als Ursache für eine Totgeburt (6, 28) beschrieben. Gelegentlich wurde das Protozoon auch als Erreger von Aborten bei Ziegen, vor allem bei Zwergziegen, ermittelt (8-10). Durch Infektionsversuche konnte bei Schafen und Ziegen gezeigt werden, daß sowohl die intravenöse als auch die intramuskuläre Inokulation mit *N.-caninum*-Tachyzoiten Aborte induzieren kann (29-31). Obwohl trächtige Schafe sehr empfänglich für *N. caninum* sind, gibt es keine Anhaltspunkte dafür, daß der Infektion unter natürlichen Bedingungen eine nennenswerte Bedeutung beim Schaf zukommt (7, 32). Infektionen mit *N. caninum* wurden auch bei einem tot aufgefundenen, zwei Monate alten Hirschkalb *(Odocoileus hemionus columbianus)* sowie einem totgeborenen Hirschkalb *(Cervus eldi siamensis)* im Pariser Zoo festgestellt (16, 17). Einige Berichte deuten darauf hin, daß *N. caninum* auch als Aborterreger (11) und als Ursache neurologischer Krankheitsbilder bei Fohlen (12) und älteren Pferden (13-15) vorkommen kann.

Die größte Bedeutung wird *N. caninum* jedoch als Aborterreger beim Rind beigemessen. Daher befassen sich die weiteren Kapitel dieses Übersichtsartikels ausführlich mit der Neosporose des Rindes.

Neosporose des Rindes

Thilsted und Dubey fanden im Jahre 1989 als erste *N.-caninum*-ähnliche Organismen im Gehirn eines Rinderfötus, der aus einer Herde mit länger andauernden Abortproblemen im amerkanischen Bundesstaat Neu-Mexiko stammte (33). Inzwischen gehört die Neosporose weltweit zu den am häufigsten diagnostizierten Abortursachen beim Rind. In Kalifornien wurde bei 18-19% aller an die regionalen Untersuchungseinrichtungen eingesandten Föten Infektionen mit *N. caninum* festgestellt (34, 35). In Schottland wurden bei 15,9% der untersuchten Föten Hinweise auf eine kongenitale Infektion mit *N. caninum* gefunden (36). In Großbritannien führt *N. caninum* die Liste der diagnostizierten Abortursachen beim Rind an (37). Auch in den Niederlanden wird die Neosporose als eine führende infektiöse Abortursache angesehen. Bei der Untersuchung von 2053 an den Tiergesundheitsdienst Drachten eingesandten Föten konnte bei 17% die Diagnose Neosporose gestellt werden (38). In bislang einer Studie wurde gezeigt, daß die *N.- caninum*-Infektion von Milchkühen auch mit Einbußen in der Milchleistung verbunden sein kann (39). In einer weiteren Studie, die sich auf die nördlichen Niederlande bezieht, wurde der wirtschaftliche Schaden, der durch *N.-caninum*-Infektionen beim Rind entsteht, auf 1,4-3,5 Millionen Gulden jährlich für eine Population von 320000 tragenden Rindern beziffert (40).

Klinische Manifestation

Bei infizierten Färsen und Kühen beschränkt sich die klinische Symptomatik der Neosporose auf das Auftreten von Aborten und Totgeburten. Die Aborte treten ab dem dritten Trächtigkeitsmonat auf. Möglicherweise kommt es auch bereits in früheren Trächtigkeitsstadien zu Infektionen, die zum Tod des Embryos führen, auch wenn über embryonalen Tod vor dem dritten Trächtigkeitsmonat bisher nicht berichtet wurde. In einer amerikanischen Studie lag der mittlere Trächtigkeitszeitpunkt, zu dem die Aborte stattfanden, bei 5,5 Monaten (34). In den Niederlanden reichte das Intervall, in dem sich die Aborte ereigneten, von Tag 110 bis Tag 259 nach der Insemination. Auch dort lag der rechnerische Trächtigkeitszeitpunkt, an dem sich die meisten Aborte ereigneten, um den Tag 170 nach der Insemination (40). Infizierte Föten sind intra abortum frisch, können aber auch mumifiziert oder im Stadium der Autolyse sein. Neben Aborten wird im Zusammenhang mit *N.-caninum*-Infektionen über Totgeburten und die Geburt lebensschwacher Kälber berichtet (2). Eine in Nordirland durchgeführte Studie wies bei vier von 73 untersuchten tot oder lebensschwach geborenen Kälbern serologisch *N.-caninum*-Infektionen nach (41). Insgesamt muß betont werden, daß die Mehrzahl der kongenital mit *N. caninum* infizierten Kälber überlebt und auch nach der Geburt klinisch unauffällig ist (42).

Histopathologie bei abortierten Rinderföten

Im Zusammenhang mit einer *N.-caninum*-Infektion abortierte Föten oder totgeborene Kälber weisen in der Regel keine typischen makroskopisch erkennbaren Veränderungen auf. Gelegentlich werden blasse, weiße Herde in der Skelettmuskulatur und am Herzen beobachtet. Histopathologisch lassen sich überall im Gewebe, vor allem aber im Zentralnervensystem (ZNS), dem Herz, in der Skelettmuskulatur und in der Leber degenerative und entzündliche Veränderungen feststellen (5, 34, 38, 43). Als charakteristische Läsion im ZNS wird eine multifokale,

Abb. 1 Fokale nichteitrige Enzephalitis bei einem abortierten Rinderfötus. Hämatoxilin-Eosin-Färbung



Abb. 2 Immunhistologische Darstellung einer dunkelbraun gefärbten Gruppe von *Neospora-caninum*-Tachyzoiten im Gehirn eines abortierten Rinderfötus

nonsuppurative Enzephalitis beschrieben (Abb. 1), gelegentlich werden auch Nekroseherde gefunden (2). Bei Föten im dritten Trimester sollen häufiger Gliaproliferationen auftreten (2). Kalzifizierungen kommen nur gelegentlich vor (44). Läsionen am Myokard sind zwar vielfach schwerwiegend, werden aber oft durch Autolyse maskiert (2). Der Erreger selbst wird am häufigsten in Gehirn, Herz und Leber aufgefunden (2, 38). Allerdings gelingt es nicht in jedem mutmaßlich *N.-caninum*-assoziierten Abortfall, den Parasiten nachzuweisen, weil die Zahl der im fötalen Gehirn vorhandenen Stadien gering sein kann (45). Tachyzoiten, die sich durch Endodyogenie vermehren, sind von halbmondförmiger oder ovoider Gestalt und in Abhängigkeit ihres Teilungsstadiums 3-7 µm lang und 1-5 µm breit. Gewebezysten besitzen einen Durchmesser von 20-100 µm und weisen eine 1-2 µm dicke Zystenwand auf (2).

Diagnostik

Die Diagnose der *N.-caninum*-Infektion kann am lebenden Tier fast ausschließlich durch Antikörpernachweis gestellt werden. Ein indirekter Immunfluoreszenztest (46-48), Immunblots (49-52), direkte Agglutinationstests (53, 54) und mehrere ELISAs sind beschrieben (51, 55-60). Serologische Testbestecke sind inzwischen auch im Handel erhältlich. Die Grenzwerte einiger Tests sind so gewählt, daß die spezifische Antikörperantwort bei Tieren nachgewiesen wird, die durch eine *N.-caninum*-Infektion abortieren. Ob die Tests chronisch infizierte Tiere, die aber nicht durch die Infektion bedingt abortieren, mit gleicher Sensitivität erkennen, ist nicht bekannt (52). Experimentell infizierte Rinder serokonvertieren innerhalb von sieben bis 22 Tagen nach der Infektion (2). Die Antikörper bleiben in der Regel über viele Monate, wenn nicht Jahre oder lebenslang, nachweisbar. Allerdings können die Antikörperspiegel in der Höhe erheblich schwanken und insbesondere nach Aborten kurzfristig deutlich abfallen (47). Da infizierte Föten bereits Antikörper gegen *N. caninum* bilden können, ergibt sich die Möglichkeit, durch den Nachweis spezifischer Immunglobuline in Körperflüssigkeiten abortierter Föten Hinweise auf eine Infektion mit dem Parasiten zu erlangen (7, 38, 61). Bei der Interpretation negativer serologischer Ergebnisse, die mit fötalen Körperflüssigkeiten erzielt wurden, ist jedoch das Alter des abortierten Fötus wegen seiner möglicherweise noch fehlenden Immunkompetenz zu berücksichtigen (99).

Bei der Untersuchung abortierter Föten kommt der histopathologischen Untersuchung eine zentrale Bedeutung zu. In diese sollten Gehirn, Herz und Leber einbezogen werden (38). Der Befund einer multifokalen, nonsuppurativen Enzephalitis sowie der Nachweis von Gewebezysten oder Tachyzoiten im Gehirn oder von Tachyzoiten in anderen Organen gestatten eine Verdachtsdiagnose, die mit Hilfe der Immunhistologie oder der PCR bestätigt werden muß. Seltener als die multifokale Enzephalitis treten eine nonsuppurative Epikarditis und Myokarditis, eine fokale, nonsuppurative Myositis und eine nonsuppurative, portale Hepatitis auf. *N. caninum* wurde auch in der Plazenta gefunden (5, 62-64), jedoch ist die Bedeutung der Befunde im Zusammenhang mit der Pathogenese *N.-caninum*-assoziierter Aborte ungeklärt (65).

Als Differentialdiagnose zu *N. caninum* kommen aufgrund der histopathologischen Veränderungen vor allem *Sarcocystis*-Infektionen in Betracht. Auch Sarkozystiosen werden gelegentlich mit Aborten bei Rindern in Verbindung gebracht (43, 66). Im Unterschied zu *N. caninum* weisen Sarkosporidien jedoch einen Tropismus für Endothelien auf und sind oft rosettenartig arrangiert. *Toxoplasma gondii* wird nicht als Aborterreger beim Rind angesehen (67), auch wenn DNA dieses Protozoons kürzlich bei vier von 83 abortierten Rinderföten in der Schweiz nachgewiesen wurde (68).

Die endgültige Diagnose einer Infektion mit *N. caninum* ist nur durch eindeutige Identifizierung der Parasiten im Gewebe mit Hilfe der Immunhistologie oder der PCR möglich. Die Immunhistologie gestattet es, den Erregernachweis zu den Läsionen im Gewebe mikroskopisch in Beziehung zu setzen (Abb. 2, 3). Allerdings ist das Verfahren aufwendig und in seiner Sensitivität und Spezifität begrenzt. Letzteres gilt vor allem für die Beurteilung von Gewebezysten (2, 98). In einer niederländischen Studie wurde in 189 von 256 Föten (74%) mit verdächtigen histologischen Veränderungen *N. caninum* mit Hilfe der Immunhistologie nachgewiesen, jedoch konnten in der Routinediagnostik nur in einer geringeren Anzahl (ca. 50%) histopathologische Verdachtsdiagnosen immunhistologisch bestätigt werden (38, 65). Eventuell kann die Sensi-

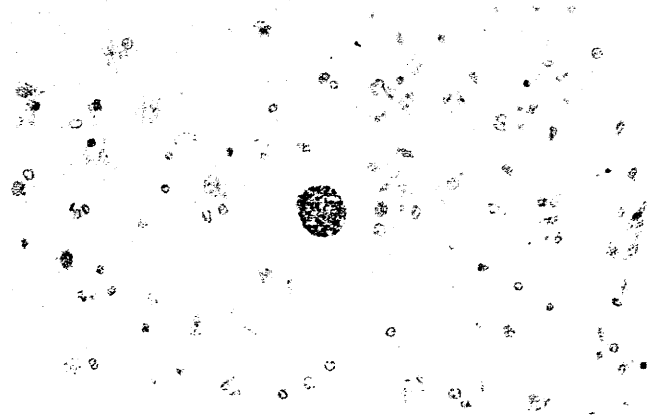

Abb. 3 Immunhistologische Darstellung einer *Neospora-caninum*-Gewebezyste im Gehirn eines abortierten Rinderfötus

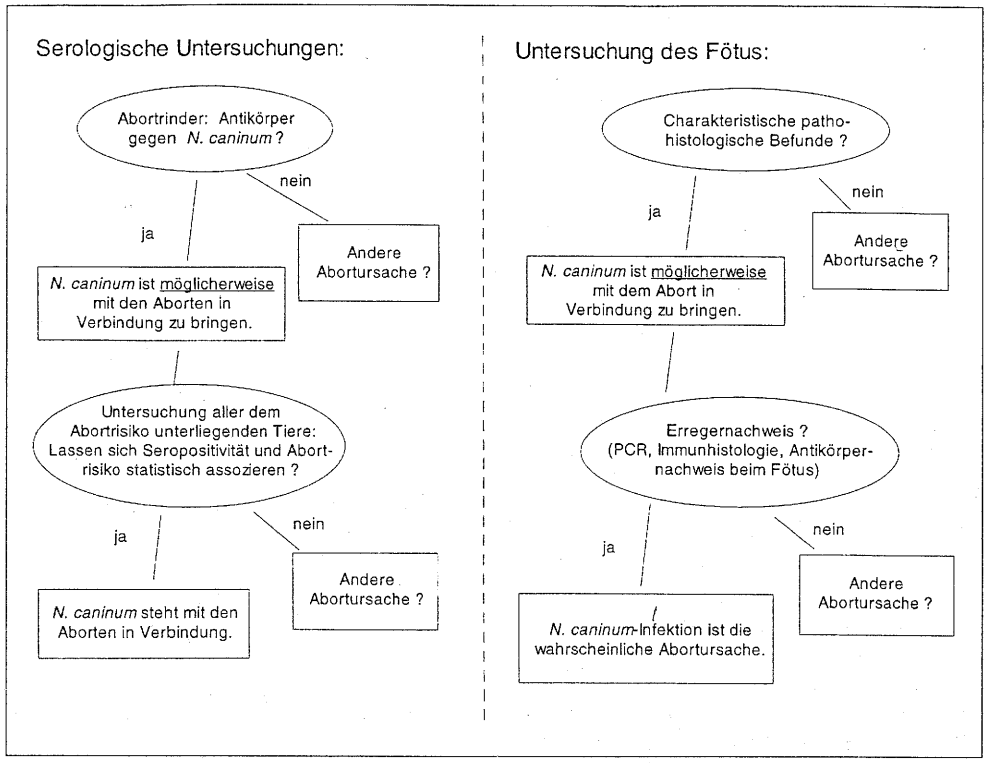

Abb. 4 Diagnostisches Vorgehen zur Abklärung des Verdachts auf *Neosporacaninum*-assoziierten Abort

tivität der Erregeridentifizierung zumindest bei seuchenhaften Aborten durch die Einbeziehung von Leber und Herz in die Untersuchungen erhöht werden (38). Mehrere PCR-Methoden (69-75) wurden beschrieben, aber bisher nur selten zur Identifizierung von *N. caninum* in Abortmaterial angewendet, das aus dem Feld stammte (5, 68). Aufgrund der begrenzten Spezifität der Immunhistologie sollte eine Bestätigung immunhistologischer Befunde durch die PCR in Erwägung gezogen werden.

Zum diagnostischen Vorgehen bei Neosporoseverdacht wird folgendes empfohlen (Abb. 4): Rinder, die abortiert haben, sollten zunächst serologisch auf Antikörper gegen *N. caninum* untersucht und abortierte Föten möglichst einer histologischen Untersuchung (Gehirn, Herz, Leber, gegebenenfalls Plazenta) zugeführt werden. Es ist auch ratsam, für die serologische Untersuchung von Föten Blut oder andere fötale Körperflüssigkeiten zu sichern. Für immunhistologische Untersuchungen vorgesehene Gewebe sollten in neutral gepuffertem Formalin fixiert und Proben für die PCR unfixiert eingefroren (mindestens -20 °C) werden.

Fällt die serologische Untersuchung des Abortrindes positiv aus, sollten alle in der Reproduktion stehenden weiblichen Rinder des Bestandes serologisch untersucht und die Befunde unter Berücksichtigung des Trächtigkeitsstatus (Tage nach Insemination) und des letzten Abkalbedatums epidemiologisch gewertet werden. Abortieren während der Untersuchungen weitere Tiere, können von diesen zusätzliche Serumproben, die nach den Aborten gewonnen werden, Aufschluß über mögliche weitere Serokonversionen liefern.

Die epidemiologische Bewertung der Befunde erfolgt, indem geprüft wird, ob das Abortrisiko bei serologisch positiven Rindern höher liegt als bei serologisch negativen Tieren. Bei seuchenhaften Aborten werden dabei nur die Tiere als dem Abortrisiko ausgesetzt betrachtet, die sich in der Zeitspanne des seuchenhaften Abortausbruchs zwischen Tag 100 und Tag 260 nach der Insemination befinden (40, 65). Abortausbrüche werden als seuchenhaft betrachtet, wenn im Zeitraum eines Monats mindestens 15% der dem Abortrisiko ausgesetzten Rinder verkalben. Bei sporadischen Aborten muß dagegen davon ausgegangen werden, daß alle der Reproduktion dienenden weiblichen Rinder dem Abortrisiko ausgesetzt sind. Die sich anschließende statistische Analyse einer Vierfeldertafel (Abort/seropositiv; Abort/seronegativ; kein Abort/seropositiv; kein Abort/seronegativ) mit Hilfe des Chi-Quadrat- oder Fisher-Exact-Tests erlaubt eine Aussage darüber, ob mit einer bestimmten Irrtumswahrscheinlichkeit (üblicherweise 5%) eine Assoziation zwischen Abort und Seropositivität gegenüber *N. caninum* vorliegt.

Die beschriebene Vorgehensweise ist insbesondere dann für eine Einschätzung der Bedeutung der Neosporose im Zusammenhang mit Aborten unverzichtbar, wenn entweder keine abortierten Föten zur Untersuchung gelangt sind oder *N. caninum* in diesen nicht zweifelsfrei nachgewiesen werden konnte. Es muß mit Nachdruck darauf hingewiesen werden, daß positive serologische Befunde bei Einzeltieren ohne weitere Hinweise (Histopathologie, Erregernachweis) für die Beurteilung der Bedeutung von *N. caninum* als Aborterreger in einem Bestand kaum aussagekräftig sind.

Wegen der Rolle, die Hunde wahrscheinlich (20), möglicherweise aber auch andere, bisher nicht identifizierte Tiere als End- oder Transportwirte bei der Übertragung der Neosporose auf das Rind spielen können, ist zu erwägen, Serumproben und bei Fleischfressern auch Kotproben in die Untersuchungen einzubeziehen. Allerdings sind die verfügbaren Untersuchungssysteme für Fleisch-

fresser teilweise nicht optimiert. Auch können Ergebnisse, die mit Proben von Fleischfressern erzielt werden, aufgrund der unklaren epidemiologischen Bedeutung für das Rind zur Zeit nicht zuverlässig bewertet werden.
Der Nachweis einer multifokalen, nonsuppurativen Enzephalitis in abortierten Föten erhärtet den Neosporoseverdacht. Die Identifizierung von *N. caninum* durch Immunhistologie oder PCR, die nur in Speziallaboratorien durchgeführt werden kann, beweist die Infektion mit dem Erreger, belegt aber nicht notwendigerweise die Kausalität für den Abort. Auch der Nachweis von Antikörpern in fötalen Körperflüssigkeiten kann nicht als Beweis für eine ursächliche Beteiligung von *N. caninum* an dem Abort gelten, weil viele klinisch inapparente Kälber bereits kongenital Antikörper gegen *N. caninum* aufweisen (24). Es wurde bereits darauf hingewiesen, daß aus dem Fehlen von Antikörpern in fötalen Körperflüssigkeiten nicht notwendigerweise geschlossen werden kann, daß ein Fötus nicht *N.-caninum*-infiziert ist, weil bei der Interpretation das Alter bzw. die Immunkompetenz des Fötus zu berücksichtigen ist (99).

Epidemiologie

Das Verständnis der Epidemiologie der Neosporose ist noch lückenhaft. Zwar kann von einer weltweiten Verbreitung des Parasiten ausgegangen werden (2), jedoch ist über die räumliche Verteilung der Parasitose beispielsweise in Mitteleuropa und mögliche Faktoren, die die regionale Prävalenz beeinflussen könnten (Rassen, Haltungsformen, Klima, jahreszeitliche Einflüsse), wenig bekannt. In den Niederlanden wurde eine saisonale Häufung von *N.-caninum*-assoziierten Aborten während des Sommers und des Frühherbstes beobachtet (40). Demgegenüber wurden in Kalifornien mehr Neosporosefälle während des Winters festgestellt (34, 76).
Insbesondere die Tatsache, daß der Lebenszyklus des Parasiten nicht vollständig aufgeklärt ist, führt zu Schwierigkeiten bei der Beurteilung der epidemiologischen Situation. In einem Analogieschluß zu *T. gondii*, einem nahen Verwandten von *N. caninum*, und wegen des Befundes, daß Gewebezysten (Bradyzoiten) von *N. caninum* resistent gegenüber einer Behandlung mit salzsaurem Pepsin sind, wurde vermutet, daß es sich bei dem oder den hypothetischen Endwirten um Fleischfresser handeln könnte (77, 78). Eine kürzlich erschienene Studie zeigte, daß Hunde, die mit *N.-caninum*-infizierten Mäusen gefüttert worden waren, Infektionsstadien mit den Fäzes ausschieden. Nach Verfüttern der Fäzes an Mäuse wurde in diesen eine Neosporose histologisch, immunhistologisch und durch PCR nachgewiesen (20). Ob die im Kot der Hunde gefundenen Oozysten das Infektionsstadium von *N. caninum* darstellen, bleibt zu klären. Ebenfalls zu zeigen bleibt, ob Hunde auch mit Gewebezysten vom Rind infiziert werden können.
In einigen epidemiologischen Analysen von *N.-caninum*-assoziierten Abortserien in Rinderherden deutet die Kinetik der Abortgeschehen in den Herden auf eine Punktquelle als Ursache hin (5, 79-81). Ein solcher Verlauf der Infektion, bei dem ein erheblicher Prozentsatz der Tiere innerhalb weniger Wochen abortieren kann (5, 65, 82, 83), ist insbesondere zu erwarten, wenn eine ungeschützte Herde postnatal mit dem Infektionsstadium des Parasiten (Oozysten) konfrontiert wird (81). Ein ähnlicher Verlauf könnte sich jedoch auch dann ergeben, wenn es zu einer synchronisierten Aktivierung der Stadien kommt, die in den Rindern persistieren (Bradyzoiten). Dies hätte zur Folge, daß Tachyzoiten entstehen, die ihrerseits im Zuge einer Parasitämie Föten infizieren und Aborte auslösen (23). Schließlich können die unterschiedlichen Verläufe der Neosporose (seuchenhafte oder sporadische Aborte und möglicherweise stummes Durchseuchen) auch im Vorhandensein verschieden virulenter Stämme von *N. caninum* in der Rinderpopulation begründet sein (84).
Der Einfluß des vermuteten Endwirts und der von ihm ausgeschiedenen Infektionsstadien auf die Epidemiologie der Neosporose beim Rind ist jedoch hinsichtlich der

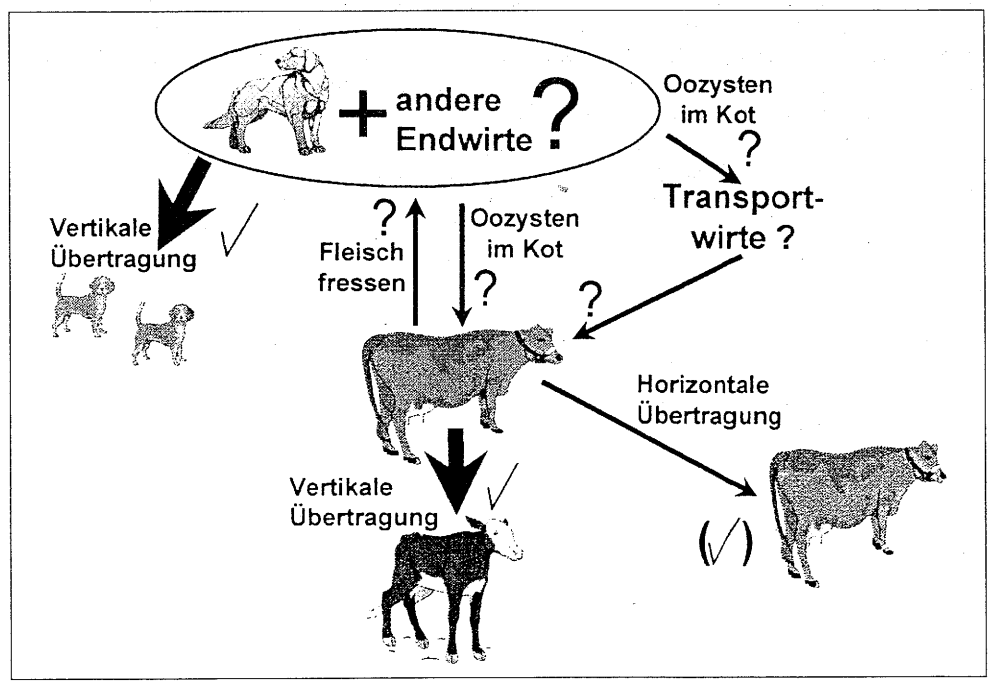

Abb. 5 Gesicherte und vermutete Übertragungswege von *Neospora caninum*. Gesicherte Übertragungswege (rot) sind durch Haken, vermutete Wege (schwarz) durch Fragezeichen gekennzeichnet. Die Übertragungsrichtung ist durch die Pfeilspitzen dargestellt. Die horizontale Übertragung auf das Rind wurde bisher nur experimentell gezeigt.

epidemiologischen Bedeutung zur vertikalen, intrauterinen Übertragung der Infektion von der Kuh auf den Fötus in Relation zu setzen. Dabei muß betont werden, daß die vertikale Infektion bei der *N.-caninum*-Infektion des Rindes offenbar außerordentlich effektiv erfolgt. In Studien in den USA wurden Übertragungsraten von 80-88% festgestellt (24, 85), in einer deutschen Studie waren 93% der Nachkommen von seropositiven Müttern selbst seropositiv (52). Diese Ergebnisse legen den Schluß nahe, daß *N.-caninum*-Infektionen sich über mehrere Generationen in einem weitgehend konstanten Prävalenzbereich in einer Herde halten können, ohne daß die Notwendigkeit einer postnatalen Verbreitung erkennbar wäre (52). Das Vorhandensein der Infektion in der Herde kann zusätzlich dadurch verschleiert werden, daß die meisten intrauterin infizierten Kälber bei und nach der Geburt klinisch unauffällig sind, wenn sie bis zum Geburtstermin überleben, was für die Mehrheit zutrifft (24). Aus dem ersten Versuch einer einfachen mathematischen Modellierung der *N.-caninum*-Infektion in einer Rinderherde ergab sich allerdings, daß eine horizontale Übertragung in einem gewissen Ausmaß in der Herde vorhanden sein muß, um die Prävalenz dauerhaft zu erhalten (86). Der derzeitige Wissensstand zu den möglichen und gesicherten Übertragungswegen von *N. caninum* ist in Abbildung 5 zusammengefaßt.

Seropositive Kühe in infizierten Herden unterliegen gegenüber seronegativen Kühen einem zwei- bis dreifach erhöhten Abortrisiko (81, 85). Bei Neosporose-Ausbrüchen abortierten bis zu 57% der Rinder, die einem Abortrisiko unterlagen (87). Das Risiko, daß mutmaßlich kongenital infizierte Rinder während der ersten oder zweiten Trächtigkeit abortieren, ist gegenüber gleichaltrigen seronegativen Tieren deutlich erhöht, wobei relative Risiken von 3,1 (95% Konfidenzintervall 1,7-5,7; erste und zweite Trächtigkeit [87]) bzw. 7,4 (95% Konfidenzintervall 2,9-18,5; erste Trächtigkeit [88]) und 1,7 (95% Konfidenzintervall 0,98-2,97; zweite Trächtigkeit [88]) ermittelt wurden. Wiederholte *N.-caninum*-assoziierte Aborte beim Einzeltier sind beschrieben worden (81, 88, 89), wobei als Werte für das relative Risiko für erneute Aborte im Vergleich zu seronegativen Tieren in einer Studie 3,0 (95% Konfidenzintervall 1,5-6,0 [81]) und in einer anderen 5,6 (88) ermittelt wurden.

Neben seuchenhaften *N.-caninum*-assoziierten Aborten werden auch sporadische Aborte mit *N.-caninum*-Infektionen in Verbindung gebracht (38, 83, 88). Auch in Deutschland wurden sowohl serienhafte als auch sporadische Aborte nachgewiesen, die mit *N.-caninum*-Infektionen assoziiert waren (5, 52). Bedingt durch ein begrenztes Wissen über die Epidemiologie und Pathogenese der *N.-caninum*-assoziierten Aborte kann die Bedeutung der sporadischen Aborte, die mit *N.-caninum*-Infektionen in Zusammenhang stehen, zur Zeit nicht abgeschätzt werden.

Auf mögliche Verbindungen zwischen *N.-caninum*-assoziierten Aborten und Toxinexpositionen wurde hingewiesen (76). Auch Zusammenhänge mit anderen Infektionskrankheiten (BVD, BHV1, enzootische Rinderleukose, bakterielle Infektionen), nicht infektionsbedingten Krankheiten und hormonellen Umstellungen, die immunsuppressiv wirken können, sind denkbar (23, 65). Eine in den Niederlanden durchgeführte Fallkontrollstudie ermittelte die Anwesenheit von Hunden und Geflügel, das Verfüttern verschimmelter Maissilage und von Restfutterbeständen an Färsen während des Sommers sowie Fragen der peripartalen Hygiene als mögliche Risikofaktoren für seuchenhafte *N.-caninum*-assoziierte Aborte (65). Die Befunde legen nahe, daß Hunde in die Übertragung der Infektion auf das Rind involviert sind, sei es als Endwirt oder auch als mechanischer Vektor (90). Auch das als Risikofaktor vermutete Geflügel könnte als Vektor für die Infektionsstadien dienen, ohne notwendigerweise aktiv in den Lebenszyklus eingebunden zu sein. Das von Futter mangelhafter mikrobiologischer Qualität ausgehende Risiko kann mit der möglichen Gegenwart von Mykotoxinen und der von ihnen ausgehenden immunsuppressiven Wirkung zusammenhängen (91, 92). Bereits in einer früheren Studie wurde auf den möglichen Zusammenhang zwischen einem *N.-caninum*-assoziierten seuchenhaften Abortgeschehen und einer möglichen Mykotoxinbelastung hingewiesen (76). Der mögliche Risikofaktor »Abkalbehygiene«, der die Variablen »Nutzung von Abkalbeboxen zur Unterbringung kranker Kühe« und »hohe Prävalenz von Nachgeburtsverhaltungen« beinhaltet, könnte darauf hinweisen, daß Plazenta und Lochialsekret eine mögliche Infektionsquelle darstellen. Allerdings wurde bisher nicht nachgewiesen, daß die in Plazenten gefundenen Tachyzoiten auf dem oralen Weg infektiös für Rinder sind. Andererseits wurde berichtet, daß hohe Dosen von *T.-gondii*-Tachyzoiten bei oraler Applikation zur Infektion von Katzen und Mäusen führen können (93).

Prophylaktische Maßnahmen

Sinnvolle therapeutische Ansätze zur Behandlung der Neosporose des Rindes sind nicht bekannt. Prophylaktisch und zur Bestandsanierung kann die gezielte Verwendung seronegativer, d.h. mutmaßlich nicht infizierter, weiblicher Tiere für die Zucht geeignet sein (94). Insbesondere bei speziellen Produktionsformen (Rezipientinnen bei Embryotransfer) sollten solche Maßnahmen in Erwägung gezogen werden. Allerdings muß darauf hingewiesen werden, daß der gezielte Aufbau serologisch negativer Bestände das Risiko birgt, daß eine naive, für den Erreger oder die pathologischen Folgen der Infektion eventuell vermehrt empfängliche Population geschaffen wird. Dabei darf nicht unerwähnt bleiben, daß trotz der gesicherten großen Bedeutung der vertikalen Übertragung der Neosporose die Rolle der möglichen horizontalen Infektionsausbreitung, zum Beispiel durch die von einem Endwirt ausgeschiedenen Infektionsstadien, zur Zeit nicht abgeschätzt werden kann. Wegen der bestehenden Hinweise, daß Hunde in den Infektionszyklus von *N. caninum* involviert sind, sollte sichergestellt werden, daß diese keine Möglichkeit erhalten, Abortmaterial oder Nachgeburten zu fressen. Auch die Aufnahme von Nachgeburten durch andere Rinder sollte durch unverzügliche hygienische Entsorgung der Secundinae vermieden werden. Weiterhin sollte sichergestellt werden, daß Futter nicht mit Hundekot kontaminiert und weitgehend frei von Nagern gehalten wird, da nicht auszuschließen ist, daß diese Tiere als Zwischen- oder Transportwirte dienen.

Der Befund, daß der Anteil wiederholter *Neospora*-assoziierter Aborte bei einzelnen Rindern eher gering zu sein scheint, während die Zahl wiederholter kongenitaler Infektionen hoch liegt, deutet darauf hin, daß Rinder in der Lage sind, eine zumindest partiell schützende Immun-

antwort gegen *N. caninum* auszubilden (81, 87, 89). Auch die Beobachtung, daß Kühe nach einem *Neospora*-assoziierten Abort meist kongenital infizierte Kälber gebären, steht mit dieser Interpretation in Einklang (52, 87, 95).
Es liegt daher nahe, über die Möglichkeit einer Impfung gegen *N. caninum* nachzudenken. Erste Versuche haben gezeigt, daß Rinder nach Immunisierung mit inaktivierten *N.-caninum*-Tachyzoiten serokonvertieren (96). Die heterologe Immunisierung von Schafen mit einem lebenden Toxoplasmose-Impfstoff schützte tragende Schafe nicht gegen eine Belastungsinfektion mit *N. caninum*, verminderte aber die in Folge der *N.-caninum*-Infektion erwartete Fieberreaktion (97). Weitere Untersuchungen sind nötig, um die Chancen einer Impfung gegen *N. caninum* zu evaluieren.

LITERATUR

1. Bjerkas I, Mohn SF, Presthus J. Unidentified cyst-forming sporozoon causing encephalomyelitis and myositis in dogs. Z Parasitenkd 1984; 70: 271-4.
2. Dubey JP, Lindsay DS. A review of *Neospora caninum* and neosporosis. Vet Parasitol 1996; 67: 1-59.
3. Reichel MP, Drake JM. The diagnosis of *Neospora abortions* in cattle. N Z Vet J 1996; 44: 151-4.
4. Klein F, Hietala SK, Berthet H et al. *Neospora caninum:* enquête sérologique sur les avortements des bovins normands et charolais. Point Vét 1997; 28: 1283-6.
5. Schares G, Peters M, Wurm R et al. *Neospora caninum* causes abortions in a cattle herd in North Rhine Westphalia. Dtsch Tierärztl Wschr 1997; 104: 208-12.
6. Dubey JP, Lindsay DS. *Neospora caninum* induced abortion in sheep. J Vet Diagn Invest 1990; 2: 230-2.
7. Otter A, Wilson BW, Scholes SFE et al. Results of a survey to determine whether *Neospora* is a significant cause of ovine abortion in England and Wales. Vet Rec 1997; 140: 175-7.
8. Barr BC, Anderson ML, Woods LW et al. *Neospora*-like protozoal infections associated with abortions in goats. J Vet Diagn Invest 1992; 4: 365-7.
9. Dubey JP, Acland HM, Hamir AN. *Neospora caninum* (Apicomplexa) in a stillborn goat. J Parasitol 1992; 78: 532-4.
10. Dubey JP, Morales JA, Villalobos P et al. Neosporosis associated abortion in a dairy goat. J Am Vet Med Assoc 1996; 208: 263-5.
11. Dubey JP, Porterfield ML. *Neospora caninum* (Apicomplexa) in an aborted equine fetus. J Parasitol 1990; 76: 732-4.
12. Lindsay DS, Steinberg H, Dubielzig RR et al. Central nervous system neosporosis in a foal. J Vet Diagn Invest 1996; 8: 507-10.
13. Daft BM, Barr BC, Colins N et al. *Neospora* encephalomyelitis and polyradiculoneuritis in an aged mare with Cushing's disease. Equine Vet J 1997; 29: 240-3.
14. Gray ML, Harmon BG, Sales L et al. Visceral neosporosis in a 10-year-old horse. J Vet Diagn Invest 1996; 8: 130-3.
15. Marsh AE, Barr BC, Madigan JE et al. In vitro cultivation and characterization of a *Neospora* isolate obtained from a horse with protozoal myeloencephalitis. Proc Am Soc Parasitol and The Society of Protozoologists, Tucson, Arizona, 11-15 Juni 1996; Abstract Nr. 114.
16. Woods LW, Anderson ML, Swift PK et al. Systemic neosporosis in a California black-tailed deer *(Odocoileus hemionus columbianus)*. J Vet Diagn Invest 1994; 6: 508-10.
17. Dubey JP, Rigoulet J, Lagourette P et al. Fatal transplacental neosporosis in a deer *(Cervus eldi siamensis)* from a zoo. J Parasitol 1996; 82: 338-9.
18. Dubey JP, Romand S, Hilali M et al. Seroprevalence of antibodies to *Neospora caninum* and *Toxoplasma gondii* in water buffaloes *(Bubalus bubalis)* from Egypt. Int J Parasitol 1998; 28: 527-9.
19. Hilali M, Romand S, Thulliez P et al. Prevalence of *Neospora caninum* and *Toxoplasma gondii* antibodies in sera from camels from Egypt Vet Parasitol 1998; 75: 269-71.
20. McAllister MC, Dubey JP, Lindsay DS et al. Dogs are definitive hosts of *Neospora caninum*. Int J Parasitol 1998; 28: 1473-8.
21. Dubey JP, Lindsay DS, Anderson ML et al. Induced transplacental transmission of *Neospora caninum* in cattle. J Am Vet Assoc 1992; 201: 709-13.
22. Barr BC, Rowe JD, Sverlow KW et al. Experimental reproduction of bovine fetal *Neospora* infection and death with a bovine Neospora isolate. J Vet Diagn Invest 1994; 6: 207-15.
23. Björkman C, Johansson O, Stenlund S et al. Neospora species infection in a herd of dairy cattle. J Am Vet Med Assoc 1996; 208: 1441-4.
24. Paré J, Thurmond MC, Hietala SK. Congenital *Neospora caninum* infection in dairy cattle and associated calfhood mortality. Can J Vet Res 1996; 60: 133-9.
25. Anderson ML, Reynolds JP, Rowe JD et al. Evidence of vertical transmission of *Neospora sp.* infection in dairy cattle. J Am Vet Med Assoc 1997; 210: 1169-72.
26. Barber JS, Trees AJ. Naturally occurring vertical transmission of *Neospora caninum* in dogs. Int J Parasitol 1998; 28: 57-64.
27. Uggla A, Stenlund S, Holmdahl OJM et al. Oral *Neospora caninum* inoculation of neonatal calves. Int J Parasitol 1998; 28: 1467-72.
28. Hartley WJ, Bridge PS. A case of suspected congenital *Toxoplasma* encephalomyelitis in a lamb associated with a spinal cord anomaly. Br Vet J 1975; 131: 380-4.
29. Dubey JP, Lindsay DS. *Neospora caninum* induced abortion in sheep. J Vet Diagn Invest 1990; 2: 230-3.
30. Lindsay DS, Rippey NS, Powe TA et al. Abortions, fetal death, and stillbirth in pregnant pygmy goats inoculated with tachyzoites of *Neospora caninum*. Am J Vet Res 1995; 56: 1176-80.
31. Buxton D, Maley SW, Thomson KM et al. Experimental infection of non-pregnant and pregnant sheep with *Neospora caninum*. J Comp Pathol 1997; 117: 1-16.
32. Buxton D. Protozoan infections (*Toxoplasma gondii, Neospora caninum* and *Sarcocystis spp.*) in sheep and goats: recent advances. Vet Res 1998; 29: 289-310.
33. Thilsted JP, Dubey JP. Neosporosis-like abortion in herd of dairy cattle. J Vet Diagn Invest 1989; 1:205-9.
34. Anderson ML, Blanchard PC, Barr BC et al. *Neospora*-like protozoan infection as a major cause of abortion in California dairy cattle. J Am Vet Assoc 1991; 198: 241-4.
35. Barr BC, Anderson ML, Dubey JP et al. *Neospora*-like protozoal infections associated with bovine abortions. Vet Pathol 1991; 28: 110-6.
36. Buxton D, Caldow GL, Maley SW et al. Neosporosis and bovine abortion in Scotland. Vet Rec 1997; 141: 249-51.
37. Edwards WA. Veterinary investigation division. Veterinary Laboratories Agency, Annual Review 1996/97. New Haw, Addlestone, Surrey 1997; 10-1.
38. Wouda W, Moen AR, Visser IJR et al. Bovine fetal neosporosis: a comparison of epizootic and sporadic abortion cases and different age classes with regard to lesion severity and immunohistochemical identification of organisms in brain, heart and liver. J Vet Diagn Invest 1997; 9:180-5.
39. Thurmond MC, Hietala SK. Effect of *Neospora caninum* infection on milk production in first-lactation dairy cows. J Am Vet Med Assoc 1997; 210: 672-4.
40. Moen AR, Wouda W. Field experiences with bovine *Neospora* abortion in Dutch dairy herds. Symposium »*Neospora* abortus bij het rund«, Drachten, 8. November 1995; 11-7.
41. Graham DA, Smyth JA, McLaren IE et al. Stillbirth/perinatal weak calf syndrome: serological examination for evidence of *Neospora caninum* infection. Vet Rec 1996; 139: 523-4.

42. Paré J, Thurmond MC, Hietala SK. Congenital *Neospora caninum* infection in dairy cattle and associated calfhood mortality. Can J Vet Res 1996; 60: 133-9.
43. Barr BC, Anderson, ML, Blanchard PC et al. Bovine fetal encephalitis and myocarditis associated with protozoal infections. Vet Pathol 1990; 27: 354-61.
44. Boulton JG, Gill PA, Cook RW et al. Bovine *Neospora* abortion in north-eastern New South Wales. Aust Vet J 1995; 72: 119-20.
45. Nietfeld JC, Dubey JP Anderson ML et al. *Neospora*-like protozoan infection as a cause of abortion in dairy cattle. J Vet Diagn Invest 1992; 4: 223-6.
46. Dubey JP, Hattel, AL, Lindsay DS et al. Neonatal *Neospora caninum* infection in dogs: Isolation of the causative agent and experimental transmission. J Am Vet Med Assoc 1988; 193: 1259-63.
47. Conrad PA, Sverlow K, Anderson M et al. Detection of serum antibody responses in cattle with natural or experimental *Neospora* infections. J Vet Diagn Invest 1993; 5: 572-8.
48. Paré J, Hietala SK, Thurmond MC. Interpretation of an indirect fluorescent antibody test for diagnosis of *Neospora sp.* infection in cattle. J Vet Diagn Invest 1995; 7: 273-5.
49. Barta JR, Dubey JP. Characterization of anti-*Neospora caninum* hyperimmune rabbit serum by Western blot analysis and immunoelectron microscopy. Parasitol Res 1992; 78: 689-94.
50. Bjerkas I, Jenkins MC, Dubey JP. Identification and characterization of *Neospora caninum* tachyzoite antigens useful for diagnosis of neosporosis. Clin Diagn Lab Immunol 1994; 1: 214-21.
51. Paré J, Hietala S K, Thurmond MC. An enzyme-linked immunosorbent assay (ELISA) for serological diagnosis of *Neospora sp.* infection in cattle. J Vet Diagn Invest 1995; 7: 352-9.
52. Schares G, Peters M, Wurm R et al. The efficiency of vertical transmission of *Neospora caninum* in dairy cattle analysed by serological techniques. Vet Parasitol 1998; 80: 87-98.
53. Romand S, Thulliez P Dubey JP. Direct agglutination for serologic diagnosis of *Neospora caninum* infection. J Parasitol 1998; 84: 50-3.
54. Packham AE, Sverlow KW, Conrad PA et al. A modified agglutination test for *Neospora caninum*: development, optimization, and comparison to the indirect fluorescent-antibody test and enzyme-linked immunosorbent assay. Clin Diagn Lab Immunol 1998; 5: 467-73.
55. Björkman C, Lunden A, Holmdahl J et al. *Neospora caninum* in dogs: detection of antibodies by ELISA using an iscom antigen. Parasite Immunol 1994; 16: 643-8.
56. Björkman C, Holmdahl OJM, Uggla A. An indirect enzyme-linked immunoassay (ELISA) for demonstration of antibodies to *Neospora caninum* in serum and milk of cattle. Vet Parasitol 1997; 68: 251-60.
57. Lally NC, Jenkins MC, Dubey JP. Evaluation of two *Neospora caninum* recombinant antigens for use in an enzyme-linked immunosorbent assay for the diagnosis of bovine neosporosis. Clin Diagn Lab Immunol 1996; 3: 275-9.
58. Baszler TV, Knowles DP, Dubey JP et al. Serological diagnosis of bovine neosporosis by *Neospora caninum* monoclonal antibody-based competitive inhibition enzyme-linked immunosorbent assay. J Clin Microbiol 1996; 34: 1423-8.
59. Louie K, Sverlow K, Barr BC et al. Cloning and characterization of two recombinant *Neospora* fragments and their use in serodiagnosis of bovine neosporosis. Clin Diagn Lab Immunol 1997; 4: 692-9.
60. Williams DJL, McGarry J, Guy F et al. Novel ELISA for detection of *Neospora*-specific antibodies in cattle. Vet Rec 1997; 140: 328-31.
61. Barr BC, Anderson ML, Sverlow KW et al. Diagnosis of fetal *Neospora* infection with an indirect fluorescent antibody test. Vet Rec 1995; 137: 611-3.
62. Shivaprasad HL, Ely R, Dubey JP. A *Neospora*-like protozoon found in an aborted bovine placenta. Vet Parasitol 1989; 34: 145-8.
63. Wouda W, van den Ingh TSGAM, van Knapen F et al. *Neospora* abortus bij het rund in Nederland. Tijdschr Diergeneeskd 1992; 117: 599-602.
64. Otter A, Jeffrey M, Griffiths IB et al. A survey of the incidence of *Neospora caninum* infections in aborted and stillborn bovine fetuses in England and Wales. Vet Rec 1995; 136: 602-6.
65. Wouda W. *Neospora* abortion in cattle. Aspects of diagnosis and epidemiology. Proefschrift Universiteit Utrecht, 1998.
66. Hong CB, Giles RC, Newman LE et al. *Sarcocystis* in an aborted bovine fetus. J Am Vet Med Assoc 1982; 181: 585-8.
67. Dubey JP. A review of toxoplasmosis in cattle. Vet Parasitol 1986; 22: 177-202.
68. Gottstein B, Hentrich B, Wyss R et al. Molecular and immunodiagnostic investigations on bovine neosporosis in Switzerland. Int J Parasitol 1998; 28: 679-91.
69. Holmdahl OJM, Mattson JG. Rapid and sensitive identification of *Neospora caninum* by *in vitro* amplification of the internal transcribed spacer 1. Parasitology 1996; 112: 177-82.
70. Lally NC, Jenkins MC, Dubey JP. Development of a polymerase chain reaction assay for the diagnosis of neosporosis using the *Neospora caninum* 14-3-3 gene. Mol Biochem Parasitol 1996; 75: 169-78.
71. Müller N, Zimmermann V, Hentrich B et al. Diagnosis of *Neospora caninum* and *Toxoplasma gondii* infection by PCR and DNA hybridization immunoassay. J Clin Microbiol 1996; 34: 2850-2.
72. Payne S, Ellis JT. Detection of *Neospora caninum* DNA by the polymerase chain reaction. Int J Parasitol 1996; 26: 347-51.
73. Yamage M, Flechtner O, Gottstein B. *Neospora caninum*: Specific oligonucleotide primers for the detection of brain "cyst" DNA of experimentally infected nude mice by the polymerase chain reaction (PCR). J Parasitol 1996; 82: 272-9.
74. Ho MSY, Barr BC, Marsh ML et al. Identification of bovine *Neospora* parasites by PCR amplification and specific small-subunit rRNA sequence probe hybridization. J Clin Microbiol 1996; 34: 1203-8.
75. Kaufmann H, Yamage M, Roditi I et al. Discrimination of *Neospora caninum* from *Toxoplasma gondii* and other apicomplexan parasites by hybridization and PCR. Mol Cell Probes 1996; 10: 289-97.
76. Thurmond MC, Anderson ML, Blanchard PC. Secular and seasonal trends of *Neospora* abortion in California dairy cows. J Parasitol 1995; 81: 364-7.
77. Lindsay DS, Dubey JP. Infections in mice with tachyzoites and bradyzoites of *Neospora caninum* (Protozoa: Apicomplexa). J Parasitol 1990; 76: 410-3.
78. Lindsay DS, Blagburn BL, Dubey JP. Factor affecting the survival of *Neospora caninum* bradyzoites in murine tissues. J Parasitol 1992; 78: 70-2.
79. Yaeger MJ, Shawd-Wessels SC, Leslie-Steen P. *Neospora* abortion storm in a midwestern dairy. J Vet Diagn Invest 1994; 6: 506-8.
80. McAllister MM, Huffmann EM, Hietala SK et al. Evidence suggesting a point source exposure in an outbreak of bovine abortion due to neosporosis. J Vet Diagn Invest 1996; 8: 355-7.
81. Moen AR, Wouda W, Mul MF et al. Increased risk of abortion following *Neospora caninum* abortion outbreaks: a retrospective and prospective cohort study in four dairy herds. Theriogenology 1998; 49: 1301-9.
82. Dannatt L, Guy F, Trees AJ. Abortion due to *Neospora* species in a dairy herd. Vet Rec 1995; 137: 566-7.
83. Thurmond MC, Hietala SK, Blanchard PC. Herd-based diagnosis of *Neospora caninum*-induced endemic and epidemic abortion in cows and evidence for congenital and postnatal transmission. J Vet Diagn Invest 1997; 9: 44-9.
84. Barr BC, Bjerkas I, Buxton D et al. *Neosporosis* – Report of the International Neospora Workshop. Comp Cont Educ Pract Vet 1997; 19: S120-6.
85. Paré J, Thurmond MC, Hietala SK. *Neospora caninum* antibodies in cows during pregnancy as a predictor of congenital infection and abortion. J Parasitol 1997; 83: 82-7.

86. French NP, Davison HC, Clancy D et al. Modelling of *Neospora* species infection in dairy cattle: the importance of horizontal and vertical transmission and differential culling. Society for Veterinary Epidemiology and Preventive Medicine, 1998 Conference, Innes, Irland 25.-27. März 1998; 113-22.
87. Wouda W, Moen AR, Schukken YH. Abortion risk in progeny of cows after a *Neospora caninum* epidemic. Theriogenology 1998; 49: 1311-6.
88. Thurmond MC, Hietala SK. Effect of congenitally acquired *Neospora caninum* infection on risk of abortion and subsequent abortions in dairy cattle. Am J Vet Res 1997; 58: 1381-5.
89. Anderson ML, Palmer CW, Thurmond MC et al. Evaluation of abortions in cattle attributable to neosporosis in selected dairy herds in California. J Am Vet Med Assoc 1995; 207: 1206-10.
90. Lindsay DS, Dubey JP, Butler JM et al. Mechanical transmission of *Toxoplasma gondii* oocysts by dogs. Vet Parasitol 1997; 73: 27-33.
91. Corrier DE. Mycotoxins: mechanisms of immunosuppression. Vet Immunol Immunopathol 1991; 30: 73-87.
92. Sharma RP. Immunotoxicity of mycotoxins. J Dairy Sci 1993; 78: 892-7.
93. Dubey JP. Re-examination of resistance of *Toxoplasma gondii* tachyzoites and bradyzoites to pepsin and trypsin digestion. Parasitology 1998; 116: 43-50.
94. Thurmond M, Hietala S. Strategies to control *Neospora* infection in cattle. Bov Pract 1995; 29: 60-3.
95. Barr BC, Conrad PA Breitmeyer RE et al. Congenital *Neospora* infection in calves born from cows that had previously aborted *Neospora*-infected fetuses: four cases (1990-1992). J Am Vet Med Assoc 1993; 202: 113-7.
96. Choromanski L, Shibley G, Rimonson R. Antigenicity and safety of experimental formulations of killed *Neospora* vaccine. XXth World Buiatrics Congress, Sydney, 1998.
97. Buxton D, Wright S, Maley SW et al. Protective immunity to *Neospora caninum*. 7th International Coccidiosis Conference and EU COST 820 Workshop, Oxford, 1997; Abstract Nr. 86.
98. Schares G, Conraths FJ, Dubey JP. Unveröffentlicht.
99. Wouda W, Dubey JP, Jenkins MC. Serological diagnosis of bovine fetal neosporosis. J Parasitol 1997; 83: 545–7.

Priv.-Doz. Dr. F. J. Conraths
Bundesforschungsanstalt für Viruskrankheiten der Tiere
Institut für epidemiologische Diagnostik
Seestraße 55, D-16868 Wusterhausen