© 2007 Schattauer GmbH

Morphologische, immunhistologische und molekulare Untersuchungen zur Pathogenese der enzootischen Nasentumoren beim Schaf

J. P. Teifke[1], R. Klopfleisch[1], G. Czerwinski[1], D. Driemeier[2], S. S. Barros[3], R. Riebe[1], D. Beier[1*], T. W. Vahlenkamp[1]
Aus dem [1]Friedrich-Loeffler-Institut, Bundesforschungsinstitut für Tiergesundheit (Leiter: Prof. Dr. Dr. h. c. T. C. Mettenleiter) Greifswald-Insel Riems und *Wusterhausen, dem [2]Setor de Patologia Veterinária (Leiter: Prof. Dr. D. Driemeier), UFRGS Faculdade de Veterinária, Porto Alegre RS, Brasilien, und der [3]Veterinary Faculty (Leiter: Dr. Mario Meireles), Federal University of Pelotas, Pelotas RS, Brasilien

Schlüsselwörter:
ansteckende Adenopapillomatose, enzootischer Nasentumor, ENTV, Ethmoidalkarzinom, Karzinom der Riechschleimhaut, Retroviren, Schaf

Zusammenfassung:
Gegenstand und Ziel: Enzootisch auftretende Tumoren der Ethmoidalschleimhaut (ENT) sind bei Schafen und Ziegen seit langem bekannt und weltweit verbreitet. Histopathologisch handelt es sich um Adenokarzinome geringer Malignität. Als Ursache dieser experimentell übertragbaren Tumoren wird beim Schaf eine Infektion mit dem „enzootic nasal tumor virus" (ENTV-1) angesehen, einem Beta-Retrovirus. **Material und Methode:** Bericht über das spontane Auftreten von ENT bei fünf adulten Merinokreuzungsschafen, die seit Geburt in einer geschlossenen Herde im Friedrich-Loeffler-Institut gehalten wurden. **Ergebnisse:** Bei der Sektion aller Tiere fanden sich in der Siebbeingegend weiche, graurötliche, blumenkohlartige Tumoren, die die benachbarten Kopfhöhlen oder -knochen infiltrierten und die Nasenmuscheln verdrängten. Die ultrastrukturelle Untersuchung der Tumorzellen erbrachte extrazellulär, zwischen den Mikrovilli der Tumorzellen gelegen, zahlreiche runde, 90–100 nm große Partikel retroviraler Morphologie. Mittels einer für das gag-Gen spezifischen PCR in Verbindung mit DNA-Sequenzierung wurde Tumorgewebe sowie eine davon abgeleitete primäre Zellkultur auf das Vorhandensein von ENTV-1-spezifischen Nukleinsäuresequenzen untersucht. Durch In-situ-Hybridisierung ließ sich genomische RNA und mRNA von ENTV-1 nesterartig in fünf Tumoren nachweisen. Korrelierend zu diesen Befunden fanden sich in den Bereichen stärkster Hybridisierungssignale zahlreiche proliferierende, für PCNA positive Tumorzellen. Der immunhistologische Nachweis von phosphoryliertem Akt in diesen Zonen gesteigerter Zellproliferation spricht für eine durch ENTV-1 vermittelte Stimulation des PI3K/Akt-Signalweges in vivo. **Schlussfolgerung und klinische Relevanz:** Trotz der niedrigen Malignität der Neoplasie verläuft die Erkrankung in der Regel fatal. Durch weiterführende molekulare Untersuchungen von Gewebsbioptaten kann die klinische Diagnose durch Genom- und Virusnachweis oder morphologisch abgesichert werden. Eine Therapie der Erkrankung ist nach heutigem Kenntnisstand nicht möglich.

Key words:
Enzootic intranasal tumor, ENTV, ethmoidal carcinoma, enzootic nasal adenocarcinoma, retroviruses, sheep

Summary:
Objective: Enzootic nasal tumours (ENT) have been well known for a long time in sheep and goat and occur with worldwide distribution. Histopathologically, these neoplasms are characterized as adenocarcinomas of low malignancy. These experimentally transmissible neoplasms are caused in sheep by enzootic nasal tumour virus-1 (ENTV-1), which is a beta-retrovirus. **Material and methods:** Description of the spontaneous occurrence of ENT in five adult merino sheep which were kept since birth in a closed flock at the Friedrich-Loeffler-Institut. **Results:** At necropsy all animals showed in their nasal cavities large soft, greyish-tan, cauliflower-like neoplasms which developed from the ethmoidal area, compressing, replacing and invading in various extents the adjacent bones of the head. Ultrastructurally, in the extracellular spaces located between the microvilli of the neoplastic cells, there were numerous round, 90–100 nm large particles of retroviral morphology. Using PCR for the gag-gene and subsequent DNA-sequencing in all five tumours, sequences specific for ENTV-1 could be detected. Sequence specific riboprobes were synthesized and used for in-situ hybridization on paraffin-wax embedded sections. Genomic RNA and mRNA of ENTV-1 gag were detected in the adenocarcinomas in a multifocal pattern. In accordance with these observations, the proliferation state estimated by counting PCNA positive neoplastic cells was upregulated in these areas. Immunohistochemistry revealed phosphorylation of Akt in ENTV-positive areas. These results support the hypothesis that ENTV-1 triggers the PI3K/Akt oncogenic signaling pathway in vivo. **Conclusion and clinical relevance:** Albeit of low malignancy, these neoplasms usually lead to a fatal course of disease. Using further molecular and morphologic techniques on biopsies the clinical diagnosis can be supplemented by detection of genome or virus. This disease is not curable according to the current state of knowledge.

Morphologic, immunohistochemical and molecular studies on the pathogenesis of enzootic intranasal tumours of sheep

Tierärztl Prax 2007; 35 (G): 264-272

Eingegangen: 19.02.2007; akzeptiert: 08.03.2007

Einleitung

Retroviren sind RNA-Viren, die in vielen Fällen immunsupprimierende oder tumorerzeugende, d. h. onkogene Eigenschaften besitzen und bei zahlreichen Säugetieren einschließlich Primaten, Vögeln, Reptilien und Insekten vorkommen. Die zur Familie *Retroviridae* gehörende Subfamilie *Orthoretrovirinae* wird aktuell in sechs Genera klassifiziert (Tab. 1). Bei den Wiederkäuern spielt das zu den Delta-Retroviren zählende Bovine Leukosevirus (BLV) als Tierseuchenerreger des Rindes eine besondere Rolle (29). Aber auch bei Schafen und Ziegen sind Retrovirusinfektionen verbreitet. Mit dem Erreger der Lungenadenomatose der Schafe (Jaagsiekte-Retrovirus, JSRV) eng verwandte Beta-Retroviren besitzen ebenfalls onkogene Eigenschaften und können in einzelnen Herden enzootisch auftretende, von der Ethmoidalschleimhaut ausgehende Neoplasien der Nasenhöhle bei Schafen und Ziegen hervorrufen (8, 9, 11). Diese Erkrankung der Schafe wurde in Deutschland erstmals 1939 beobachtet (19). Inzwischen ist bekannt, dass sie die häufigste Tumorerkrankung kleiner Wiederkäuer darstellt (26). Bei Schafen sind meist Tiere im Alter zwischen zwei und vier Jahren betroffen, ohne dass eine genetische, Geschlechts- oder Rassendisposition besteht (11). Klinisch durch einen chronischen, in der Regel fieberfreien Krankheitsverlauf gekennzeichnet, geht die Erkrankung in erster Linie mit respiratorischen Symptomen, wie in- und exspiratorischen Stenosegeräuschen, Dyspnoe mit Maulatmung, geringem bis massivem seromukösem Nasenausfluss, und möglicherweise Schädeldeformationen mit Exophthalmus oder Fistelbildungen als Folge des expansiven Tumorwachstums einher (9, 13, 19, 20). Obwohl diese Geschwülste nur eine geringe Malignität besitzen, ist der Verlauf durch die zunehmende Atmungsbehinderung schleichend progressiv und führt letztendlich durch Auszehrung, bakterielle oder toxämische Komplikationen zum Tod der erkrankten Schafe (2, 10). Epidemiologische Untersuchungen zeigen, dass das Auftreten dieser ansteckenden Adenopapillome in betroffenen Schafherden sehr variabel sein kann. In Spanien wird die Prävalenz mit 0,1–0,3% (10), in Deutschland zwischen 2% und 15% (3, 4) und in Kanada mit bis zu 27% angegeben (18).

Histopathologisch handelt es sich bei diesen weltweit auftretenden Neoplasien um vom Drüsenepithel der respiratorischen oder olfaktorischen Nasenschleimhaut ausgehende Adenokarzinome, die häufig zwar lokal invasiv wachsen, jedoch nicht metastasieren und auch unter der Bezeichnung nasales Adenokarzinom, Siebbeingeschwulst und „enzootische Nasentumoren“ (ENT) zusammengefasst werden (2, 8, 11). Die eher in tubulären Strukturen angeordneten Tumorzellen sezernieren große Mengen neutraler und karboxylierter Glykokonjugate und stammen histogenetisch deshalb von den Bowman’schen Drüsen der olfaktorischen Schleimhaut ab, während die Herkunft der papillären Tumoranteile, die neutrale und geringe Mengen sulfatierter Glykokonjugate bilden, das respiratorische Nasenschleimhautepithel ist (8, 26).

Paul Cohrs gelang in den 1950er Jahren die experimentelle Übertragung mit bakterienfreien Tumorfiltraten, sodass auf diese Weise erstmals eine viral bedingte Pathogenese postuliert wurde (3, 4). Später wurden ultrastrukturell Retroviren in den Epithelzellen bei Schafen und Ziegen mit ENT nachgewiesen (8, 18, 32). Heute gilt als Ätiologie beim Schaf eine Infektion mit dem „Enzootischen Nasentumor-Virus 1“ (ENTV-1) (11). Während Aflatoxine sicherlich keine relevante Bedeutung für die Tumorentstehung besitzen (7, 8), wird ein Bezug zu Infestationen mit *Oestrus ovis* hergestellt, deren Larven gelegentlich in der Nasenhöhle von Schafen mit ENT gefunden werden können (14, 20, 32).

Das ENTV-1 zeigt genetisch enge Verwandtschaft mit endogenen ovinen Retrovirussequenzen, lässt sich aber durch spezifische Sequenzunterschiede von diesen und von JSRV differenzieren (6). Die beiden exogenen Retroviren ENTV-1 (Schaf) und ENTV-2 (Ziege) können experimentell auf gesunde Tiere übertragen werden und ENT bei diesen Tierarten hervorrufen (6, 9). Hierbei erfolgt die Übertragung horizontal durch Nasensekret mit nachfolgender aerogener Erregeraufnahme. Die Inkubationszeit liegt bei mehreren Jahren (31). Als Besonderheit unter den Retroviren sind JSRV und ENTV in der Lage, sekretorische Epithelzellen der Atemwege zu transformieren (1, 22). Es konnte gezeigt

Tab. 1 Einteilung der Familie *Retroviridae* (Subfamilie, Genus)
Quelle: International Committee on Taxonomy of Viruses (ICTV; www.ncbi.nlm.nih.gov/ICTVdb/Ictv/fs_retro.htm)

Orthoretrovirinae
Alpha-Retrovirus
– Aviäres Leukosevirus (ALV)
– Aviäres Myeloblastomvirus (AMV)
– Rous-Sarkom-Virus (RSV)
Beta-Retrovirus
– Maus-Mamma-Tumor-Virus (MMTV)
– Mason-Pfizer Monkey Virus (MPMV)
– Jaagsiekte-Retrovirus (JSRV)
– Enzootisches Nasentumor-Virus (ENTV-1, ENTV-2)
Gamma-Retrovirus
– Murines Leukämievirus (MuLV)
– Felines Leukämievirus (FeLV)
Delta-Retrovirus
– Humanes T-Zell-lymphotropes Virus (HTLV-1, HTLV-2)
– Bovines Leukosevirus (BLV)
Epsilon-Retrovirus
– Walleye dermal sarcoma virus (WDSV)
– Snakehead Retrovirus (SnRV)
Lentivirus
– Humanes Immunschwächevirus (HIV-1, HIV-2)
– Immunschwächevirus der Primaten (SIV)
– Felines Immunschwächevirus (FIV)
– Bovines Immunschwächevirus (BIV)
– Jembrana Disease Virus (JDV)
– Equines Infektiöse-Anämie-Virus (EIAV)
– Caprines Arthritis-Enzephalitis-Virus (CAEV)
– Maedi-Visna-Virus (MVV)
Spumavirinae
Spumavirus
– Humanes Foamy Virus (HFV)
– Equines Foamy Virus (EFV)
– Felines Foamy Virus (FFV)
– Bovines Foamy Virus (BFV)

werden, dass die Infektion von Zellen über einen Rezeptor verläuft, der Hyaluronidaseeigenschaften besitzt und demnach als „Hyal2“ bezeichnet wird, wobei auch die viralen Hüllproteine *(env)* an der Aufnahme in die Zelle beteiligt sind (30). Molekulare Untersuchungen bestätigen, dass mRNA von Hyal2 in verschiedensten Geweben von Maus und Mensch exprimiert wird (15). Es gilt als gesichert, dass JSRV und ENTV-1 für die Infektion von Zellen am gleichen Rezeptor binden und dass die Onkogenese gewebsspezifisch vermutlich auf Ebene der viralen Genexpression reguliert wird (12). In diesem Zusammenhang ist bekannt, dass das Hüllprotein von JSRV in kultivierten Fibroblasten von Maus, Ratte und Huhn zur Aktivierung von Phosphatidylinositol-3-Kinase (PI3)/Akt führt (16). Bislang ist unklar, ob die Aktivierung dieses Weges primäre Wegbereiterfunktion für den Transformationsprozess besitzt (1, 33). In Zellen, die durch ENTV-1 in vivo transformiert wurden, konnte die Phosphorylierung der Proteinkinase B (Akt) nachgewiesen werden, während dies für JSRV nicht möglich war (33). Produktive Infektionen mit JSRV sind als Folge einer bevorzugten Aktivierung der viralen „Long-terminal-repeat-“(LTR-)Region in Typ-II-Pneumozyten und Clara-Zellen exklusiv auf diese Zelltypen beschränkt (23). Sequenzierungsstudien belegen, dass sich die LTR von ENTV und JSRV im Bereich der Transkriptionsregulatoren unterscheiden (6), sodass vermutlich Differenzen in der Promotoraktivität zwischen beiden Viren die unterschiedliche Gewebsspezifität für obere bzw. tiefe Atemwege erklären.

Zur Testung der Hypothese, dass auch für die Nasentumorentstehung beim Schaf die Phosphorylierung von Akt bedeutsam ist, wurde von fünf adulten, spontan an ENT erkrankten Merinokreuzungsschafen Tumorgewebe gewonnen und histopathologisch sowie molekular untersucht.

Material und Methoden

Versuchstiere

Fünf adulte Merinokreuzungsschafe wurden von Geburt an in separaten Gruppen in einer seit 10 Jahren bestehenden Herde am Friedrich-Loeffler-Institut gehalten. Drei Tiere waren im Lämmeralter mit unterschiedlichen Sub-Typen des Bovinen Leukosevirus (BLV) experimentell inokuliert worden. Zwei Tiere stellten Negativkontrollen zu diesen Experimenten dar. Die Schafe wurden in drei Stallabteilungen (A, B, C) gehalten und hatten keinen direkten Kontakt (Tab. 2). Im Lauf von 12 Monaten erkrankten während 2002 und 2003 die Tiere spontan an ENT und wurden aus Gründen des Tierschutzes euthanasiert und obduziert.

Tab. 2 Übersicht zu den Versuchstieren: Geschlecht, Alter, Behandlung, BLV-Serologie und Aufstallung der Schafe

Schaf „1“, männlich, *1998, inokuliert s. c. mit 100 ng BLV-cDNA (japanischer Subtyp), BLV-Antikörper negativ – Stall A
Schaf „2“, weiblich, *1999, inokuliert s. c. mit 10 ml BLV-positivem Vollblut (japanischer Subtyp), BLV-Antikörper negativ – Stall B
Schaf „3“, weiblich, *1999, Negativkontrolle, BLV-Antikörper negativ – Stall B
Schaf „4“, männlich, *2000, inokuliert s. c. mit 10 ml BLV-positivem Vollblut (belgischer Subtyp), BLV-Antikörper positiv– Stall C
Schaf „5“, weiblich, *2000, Negativkontrolle, BLV-Antikörper negativ – Stall C

Zellkultur

Bei der Sektion wurde frisches Tumorgewebe zur Etablierung primärer Zellkulturen entnommen. Die anschließende Kultivierung erfolgte in 10 ml Zellkulturmedium (MEM Eagle in Hanksalzen und MEM Eagle in Earlsalzen im Verhältnis 1:1; mit 10 ml/l nichtessentiellen Aminosäuren, 120 mg/l Natriumpyruvat, 10% fetalem Kälberserum, 2 ml/l Penicillin-Streptomycin).

Histopathologie und Elektronenmikroskopie

Bei der Sektion wurden repräsentative Organproben asserviert und für 48 bis 72 Stunden in 4% gepuffertem Formaldehyd fixiert. Als Kontrollen für die immunhistologischen und molekularen Untersuchungen dienten normales Lymphknoten- und Lungengewebe sowie unveränderte Nasenschleimhaut aus der respiratorischen und olfaktorischen Zone. Nach erfolgter Fixierung wurden die Proben in Histosec® (Merck KGaA, Darmstadt) eingebettet, 4 µm dicke Paraffinschnitte mittels Hämatoxylin-Eosin gefärbt oder für die Immunhistologie oder In-situ-Hybridisierung aufbewahrt. Für ultrastrukturelle Untersuchungen wurden Gewebsblöcke von 1 mm Kantenlänge nach Fixierung in 3% Glutaraldehydlösung in 0,166M Cacodylatpuffer (pH 7,25) gewaschen, mit 1% Osmiumtetroxid nachfixiert und in Epon® (Fluka, Buchs, Schweiz) eingebettet.

Immunhistologie

Alle immunhistologischen Färbungen wurden mittels ABC-Methode durchgeführt (Vectastain, Vector Laboratories, Burlingame, CA, USA) und die spezifische Bindung der eingesetzten Antikörper durch Verwendung von AEC (DakoCytomation, Glostrup, Dänemark) unter Gegenfärbung mit Hämalaun visualisiert. Zum Nachweis von phosphoryliertem Akt fand das kommerziell erhältliche Kaninchenserum S-473 (Cell Signaling Technology, Danvers, MA, USA) Anwendung. Das Tumorsuppressorprotein P53 wurde durch den monoklonalen Antikörper (mAk) BP53–12 (Invitrogen Corporation/Zymed, Carlsbad, CA, USA), p21/CIP1 mittels mAk WAF-1 (Oncogene Research Products, EMD Biosciences, Merck KGaA, Darmstadt, Deutschland), PCNA durch den mAk PC10 (DakoCytomation), die Zytokeratine 1–8, 10, 13, 14, 15, 16 und 19 mittels murinem Anti-Human Cytokeratin-Breitband (Linaris Biologische Produkte GmbH, Wertheim, Deutschland) und Vimentin durch mAk Klon „V9“ (DakoCytomation) dargestellt wie anderweitig beschrieben (17, 27, 28, 33).

RT-PCR (gag) und In-vitro-Transkription

RNA aus Tumorgewebe wurde extrahiert und nach cDNA-Synthese ein 229-bp-Fragment aus dem *gag*-Gen unter Verwendung der Primer P1 (sense) 5‘-GCT GCT TTR AGA CCT TAT CGA AA-3‘ und P2 (antisense) 5‘-ATA CTG CAG CYC GAT GGC CAG-3‘ amplifiziert (21). Die PCR fand über 35 Zyklen mit jeweils einminütigen Temperaturbedingungen bei 94 °C, 57 °C und 72 °C statt. Die Spezifität der PCR wurde durch Sequenzierung des Amplifikationsproduktes überprüft. Das PCR-Produkt wurde als Matrize zur Sondensynthese in „pGEM®-T-Easy-Vector System“ (Promega, Madison, Wisconsin, USA) kloniert und Ribosonden unter Verwendung des „Maxiscript SP6 und T7 in vitro transcription Kit“ (Ambion, Austin, TX, USA) durch Einbau von Digoxigenin-markierten Nukleotiden hergestellt.

Abb. 1
Klinisches Bild bei einem Schaf mit enzootischem Nasentumor: hochgradiger seromuköser und schaumiger Nasenausfluss

In-situ-Hybridisierung

Für die nichtradioaktive RNA-in-situ-Hybridisierung wurden entparaffinierte Gewebsschnitte mit 10–15 µg/ml Proteinase K für 15 Minuten bei 37 °C vorbehandelt, zur Reduktion unspezifischer Bindungen azetyliert und nach einer Prähybridisierung mit 1:50 verdünnter Kalbsleber-RNA (10 mg/ml) mit der „Antisense"-T7-Sonde (zum Nachweis von ENTV genomischer RNA und mRNA) oder „Sense"-SP6-Kontrollsonde über Nacht bei Raumtemperatur hybridisiert. Als weitere Negativkontrolle wurden Konsekutivschnitte mit Rnase T1 behandelt. Der immunologische Nachweis der hybridisierten Sonde erfolgte wie bereits beschrieben (28).

Western-Blot-Untersuchungen

Gewebe der erkrankten Schafe wurden für fünf Minuten auf 95 °C erhitzt und jeweils 10 µl der auf Eis gekühlten Proben mittels einer 10% SDS-PAGE (200 V, 40 Minuten) elektrophoretisch getrennt. Nach Übertragung auf eine Membran wurde diese mit 5% Magermilch in PBS mit 0,3% Tween geblockt, gewaschen und mit dem primären Antikörper (S-473) über eine Stunde bei Raumtemperatur inkubiert. Nach erneutem dreimaligen Waschen wurde die Membran mit dem sekundären Antikörper für eine Stunde inkubiert, erneut gewaschen, fünf Minuten mit Sustrat inkubiert und ein Film entweder für fünf Minuten oder über eine Stunde belichtet.

Ergebnisse und Diskussion

Klinisch erkrankte Tiere fielen zunächst durch geringgradigen serösen Nasenausfluss auf, wobei in der Umgebung des Philtrums eine haarlose Sekretstraße mit geröteter Haut („washed nose") entstand. In zunehmendem Maße entwickelte sich Dyspnoe mit in- und exspiratorischen schniefend-gluckernden Stenosegeräuschen. Bei Belastung zeigten die Tiere Tachypnoe mit gelegentlichem Husten und unterschiedlich starkem, teils eitrigem oder schleimigem Nasenausfluss (Abb. 1). Bei einem Tier fiel infraorbital eine weitere Sekretspur auf und die Palpation ergab hier einen nicht schmerzhaften elastischen Herd. Hämatologische Auffälligkeiten bestanden nicht, insbesondere waren bei den mit BLV inokulierten Tieren keine Hinweise auf Lymphosarkome oder Leukose zu finden. Zusammengefasst bestätigen unsere Beobachtungen den in der Literatur beschriebenen Krankheitsverlauf. Aufgrund der klinischen, vorwiegend respiratorischen Symptome kann nur eine Verdachtsdiagnose gestellt werden. Differenzialdiagnostisch wurden deshalb beim zuerst untersuchten Tier Befall mit *Oestrus ovis,* Maedi, Lungenadenomatose oder eine massive verminöse Pneumonie (Dictyocaulose) in Erwägung gezogen (2). Interessant bleibt die Frage, auf welchem Weg die Infektion der Tiergruppen erfolgt sein könnte, da seit rund 10 Jahren die Herden als geschlossener Bestand anzusehen waren. Eine Einschleppung durch Zukauf von in der Inkubation befindlichen

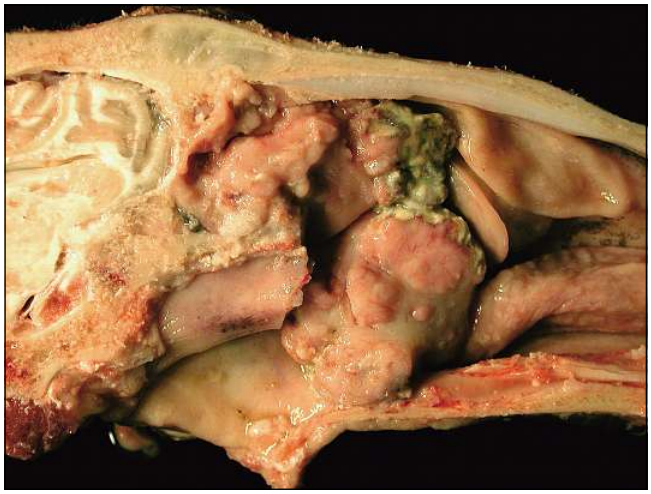

Abb. 2 Pathologisch-anatomische Befunde bei einem Schaf mit ENT: Sagittalschnitt des Kopfes; geschwüriger Zerfall der Tumormassen bei eitrig-nekrotisierender Entzündung

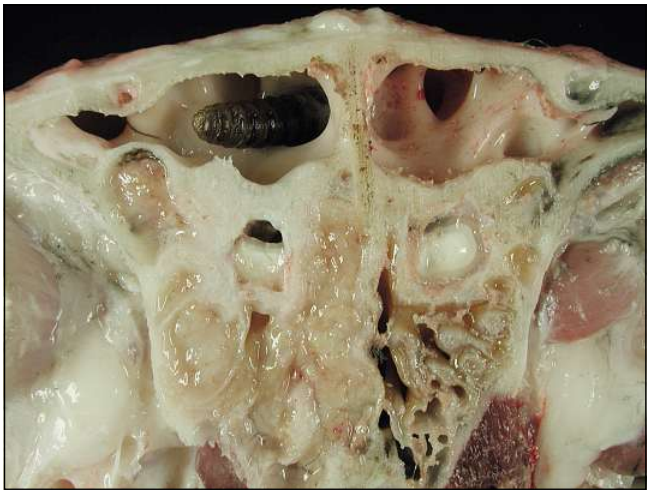

Abb. 3 Pathologisch-anatomischer Befund bei Schaf „4" mit ENT: Sinus frontalis mit einer Larve von *Oestrus ovis*

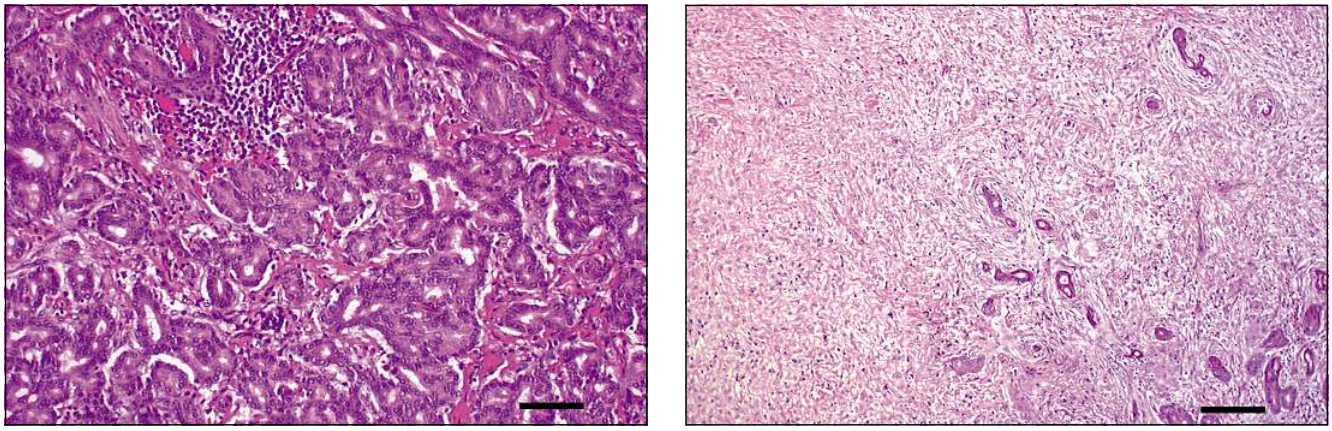

a) b)

Abb. 4 Histopathologischer Befund: a) proliferierende Drüsenepithelien in tubulärer Formation, feines fibrovaskuläres Stroma mit eingestreuten Lymphozyten und Plasmazellen; Balken = 130 µm; b) Nester epithelialer Tumorzellen durch kräftige Stromaproliferation auseinandergedrängt; Balken = 250 µm

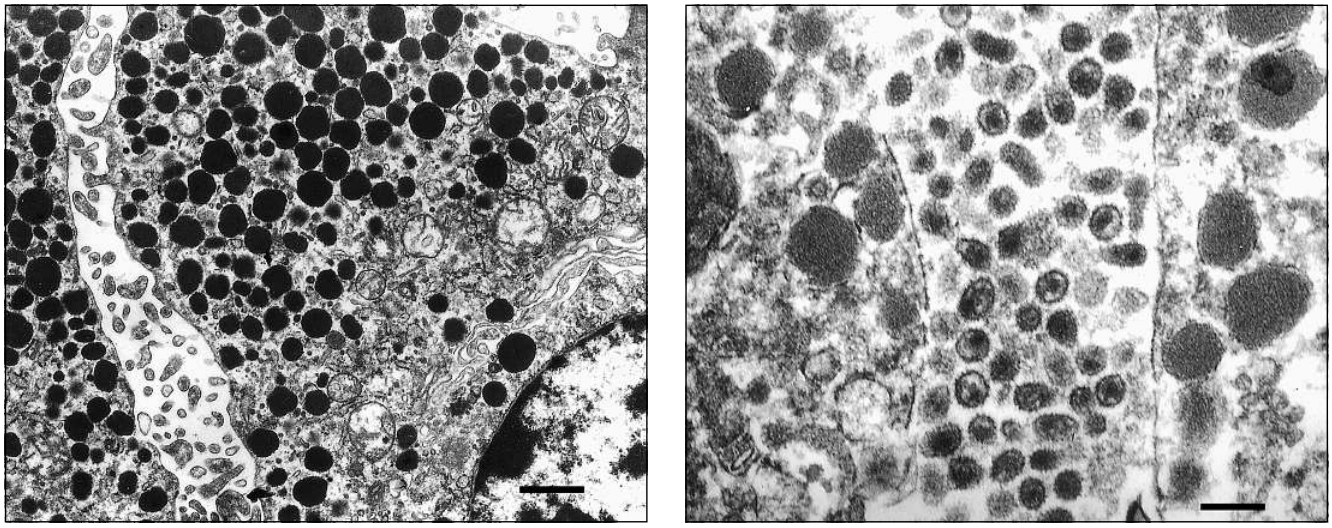

a) b)

Abb. 5 Ultrastruktureller Befund: a) Zytoplasma mit zahlreichen runden, elektronendichten sekretorischen Granula in Größen zwischen 200 und 500 nm sowie ausgedehntes rER und zahlreiche Mitochondrien; zahlreiche Anschnitte von Mikrovilli in interzellulären Zwischenräumen; Balken = 2 µm; b) extrazellulär zwischen zwei Mikrovilli zahlreiche runde, 90–120 nm große Partikel retroviraler Morphologie; Balken = 200 nm

Tieren war deshalb auszuschließen. Die Tatsache, dass die Inokulationen mit BLV oder BLV-cDNA im Lämmeralter stattfanden und nur bei einem Tier eine Antikörperbildung nachgewiesen werden konnte, spricht dagegen, dass eine durch dieses Retrovirus bedingte Immunsuppression Wegbereiterfunktion gehabt haben könnte.

Als übereinstimmende Sektionsbefunde fanden sich bei allen Tieren in unterschiedlicher Ausprägung meist unilateral betonte, von der Siebbeingegend ausgehende, polypöse teils blumenkohlartig zerklüftete Tumoren. Invasives Wachstum in die benachbarten Kopfknochen war in einem Fall zu beobachten, ansonsten kam es durch Kompression zur Druckatrophie von Nasenmuscheln oder Schädelknochen. Bei der Obduktion fand sich bei einem Schaf infraorbital eine Fistel, die durch osteolytischen Schwund des Tränenbeins Zugang zur Nasenhöhle ermöglichte. Manche Tumoren wiesen eine starke Ödematisierung und gallertig myxoide Veränderung besonders der apikalen Nasenmuschelanteile auf, andere waren großflächig ulzeriert und durch bakterielle Besiedelung eitrig-nekrotisierend entzündet (Abb. 2). Als Nebenbefund ließ sich bei einem Schaf eine Larve von *Oestrus ovis* im Sinus frontalis nachweisen (Abb. 3). Auf die prädisponierende Bedeutung eines Befalls mit *Oestrus ovis* wurde bereits eingangs hingewiesen. Es kann nicht ausgeschlossen werden, dass während der Weideperiode durch Kontakt mit infizierten Fliegen ein Eintrag

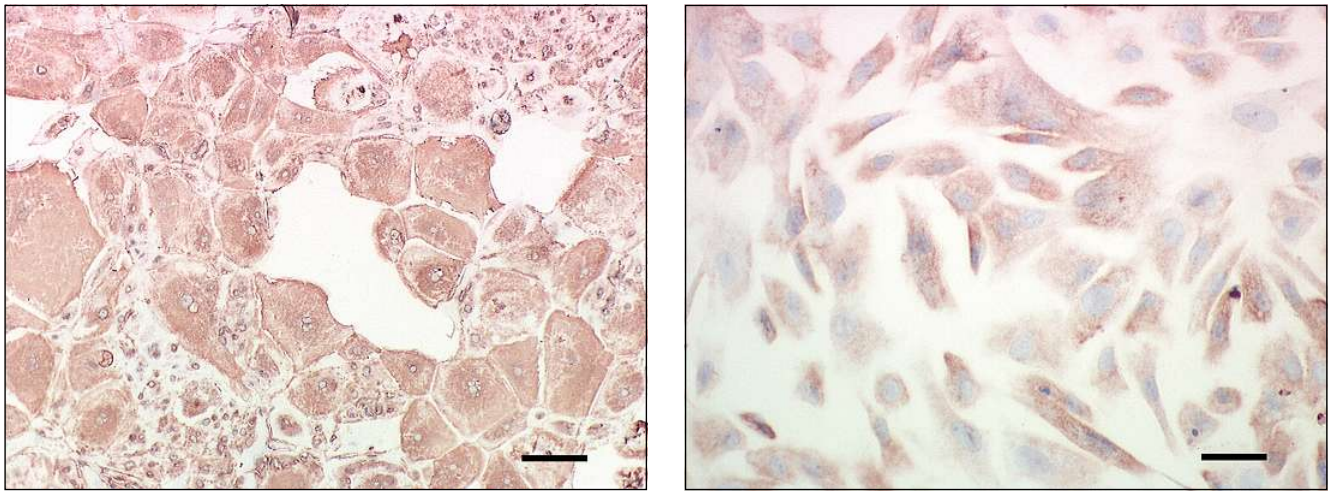

a) b)

Abb. 6 Immunzytologische Befunde an primären Zellkulturen: a) Zytokeratin-positive zytoplasmareiche Epithelzellen; Balken = 60 µm; b) Vimentin-positive fibroblastenähnliche Spindelzellen; Balken = 60 µm.

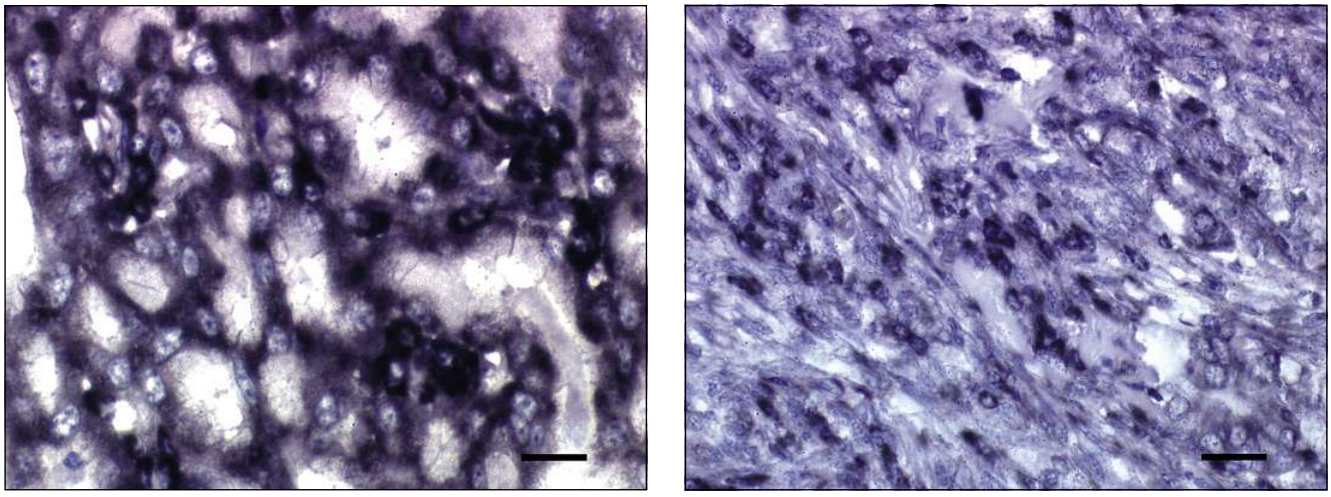

a) b)

Abb. 7 In-situ-Hybridisierung zum Nachweis von ENTV-1-RNA: a) kräftige schwarze zytoplasmatische Hybridisierungssignale in epithelialen Tumorzellen; Balken = 60 µm; b) mesenchymale Tumorzellen mit blauschwarzen Hybridisierungssignalen; Balken = 60 µm

dieser Erkrankung in die ansonsten abgeschirmte Herde und voneinander getrennte Tierversuchsgruppen erfolgte.

Histopathologisch bestand das neoplastische Gewebe in erster Linie aus proliferierenden Drüsenepithelien, die in tubulärer Formation von einem feinen fibrovaskulären Stroma gestützt waren und stellenweise eingestreute Lymphozyten und Plasmazellen aufwiesen (Abb. 4a). Daneben gab es Bereiche, in denen Epithelzellverbände in verzweigter, trabekulärer und papillärer Anordnung vorkamen. Zelluläre Atypien fehlten, die Mitosezahl war niedrig, Gefäßeinbrüche bestanden nicht, Metastasen ließen sich in keinem Fall nachweisen. Herdförmig wurden einzelne Nester epithelialer Tumorzellen durch eine stärkere Stromaproliferation auseinandergedrängt, wodurch ein biphasischer Gesamteindruck eines Karzinosarkoms entstand (Abb. 4b).

Bei ultrastruktureller Untersuchung hatten die Tumorzellen runde Kerne mit randständig kondensiertem Chromatin. Irregulär im Zytoplasma verteilt waren zahlreiche große, runde, elektronendichte sekretorische Granula in Größen zwischen 200 und 500 nm sowie ausgedehntes rER vorhanden. Benachbarte Epithelzellen bildeten interzelluläre tubuloglanduläre Zwischenräume, in die zahlreiche Mikrovilli ragten (Abb. 5a). Multifokal fanden sich extrazellulär, zwischen den Mikrovilli gelegen, zahlreiche runde, 90–120 nm große Partikel retroviraler Morphologie (Abb. 5b).

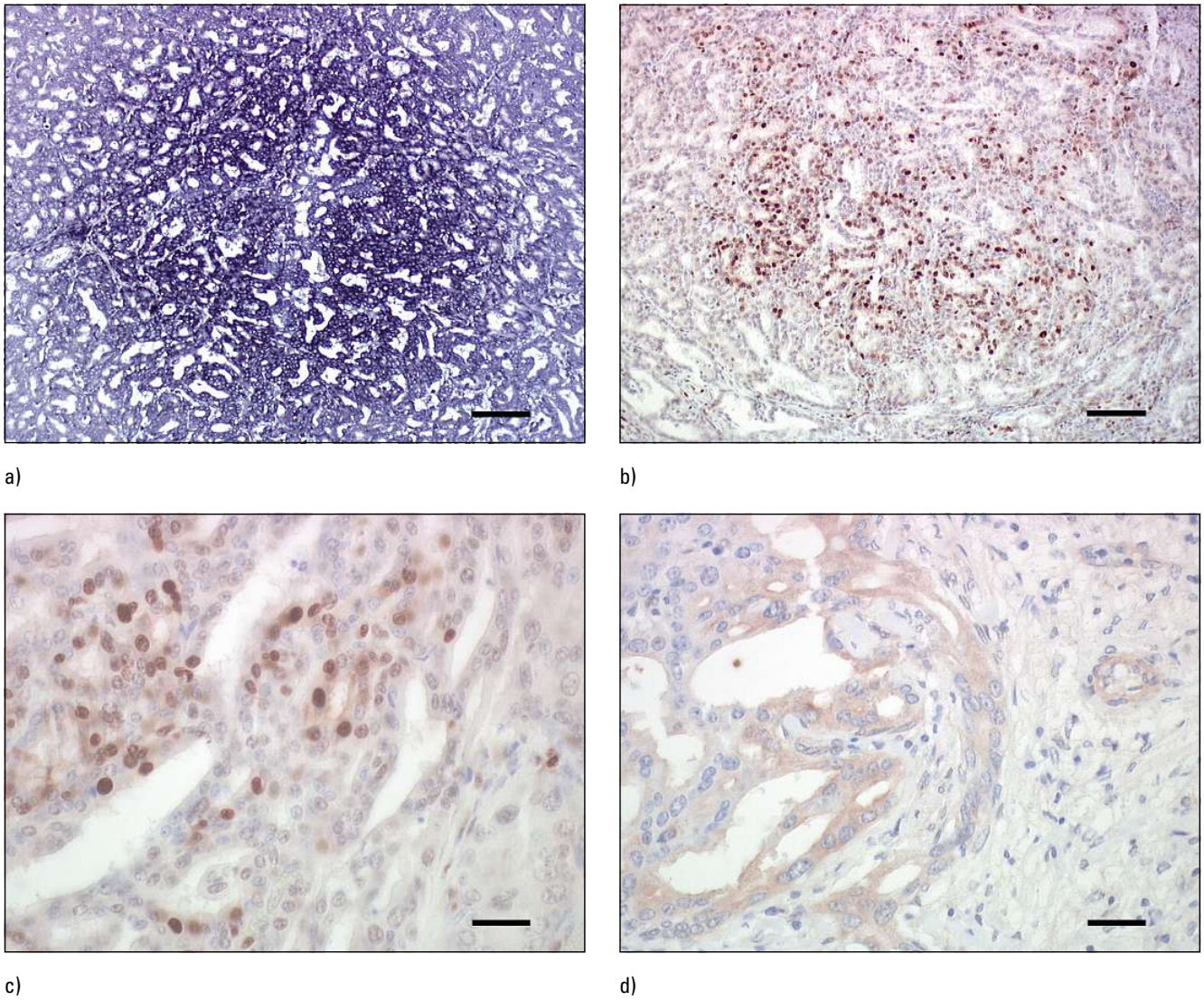

Abb. 8 Korrelation von ENTV-1, Zellproliferation und Akt-Phosphorylierung: a) Hybridisierungssignale für ENTV-1 nesterartig angeordnet; Balken = 500 µm; b) PCNA-positive Tumorzellen nesterartig angeordnet; Balken = 300 µm; c) PCNA in Zellkernen proliferierender Tumorzellen; Balken = 80 µm; d) phosphoryliertes Akt in Arealen mit gesteigerter Zellproliferation, Balken = 80 µm

Offenbar beginnt der Krankheitsprozess häufiger mit einer lymphozytären Rhinitis im Bereich der Siebbeinschleimhaut (2). Im Anfangsstadium kommt es zu einer herdförmigen Wucherung tubulärer Drüsen mit einschichtigem, kubischem bis zylindrischem Epithel. Das zwischen den Drüsenzellen liegende Stroma ist anfangs nur spärlich, in älteren Tumoren vermehrt. Die in soliden Zellnestern oder im aufgelockerten Verband das Stroma durchwachsenden Drüsenepithelien können dabei auch sarkomähnliche Morphologie annehmen wie auch bei Nasentumoren des Rindes beobachtet wurde (24, 25).

In der Primärkultur wuchsen zum einen große zytoplasmareiche, ihrer polygonalen Form nach epitheloide Zellen, die Drüsenlumina bildeten und immunzytologisch Zytokeratin-positiv reagierten (Abb. 6a). Zum anderen traten mesenchymale, Vimentin-positive fibroblastenähnliche Spindelzellen auf (Abb. 6b). In Zellkultur waren keine Viruspartikel nachweisbar.

Mittels einer für das *gag*-Gen spezifischen PCR in Verbindung mit Restriktionsendonukleasespaltung und DNA-Sequenzierung wurden in allen fünf ENT sowohl auf Nukleotid- als auch Aminosäureebene für ENTV-1 spezifische Sequenzen nachgewiesen, die eine spezifische *Aat*II-Schnittstelle aufwiesen, während die für JSRV charakteristische *Sca*I-Sequenz stets fehlte.

Genomische RNA und mRNA von ENTV-1 waren mit der "Antisense"-T7-*gag*-Sonde multifokal, d. h. nesterartig gehäuft im Tumorgewebe zytoplasmatisch sowie interzellulär als kräftige schwarzblaue Hybridisierungssignale nachweisbar. Entsprechende Signale zeigten sich auch in den mesenchymalen Tumorzellen, was die stellenweise ausgeprägte Proliferation der stromalen Anteile erklären dürfte (Abb. 7a, b).

Korrelierend zu diesen Befunden fanden sich in den Bereichen stärkster Hybridisierungssignale zahlreiche PCNA-positive

und damit als proliferierend identifizierte Tumorzellen (Abb. 8a, b). Der immunhistologische Nachweis von phosphoryliertem Akt in diesen Zonen gesteigerter Proliferation spricht für eine durch ENTV-1 vermittelte Stimulation des PI3K/Akt-Signalwegs (Abb. 8c, d). Die Spezifität des Antikörpers, der für den immunhistochemischen Nachweis von phosphoryliertem Akt verwendet wurde, konnte im Western Blot mit in vitro stimulierten Schafzell-Linien bestätigt werden.

Das nesterartige Verteilungsmuster von ENTV-1 im Tumorgewebe korreliert mit Herden erhöhter Zellproliferation und dem Vorkommen von Phospho-Akt. Im Unterschied dazu finden sich in Gebieten mit geringem ENTV-Nachweis weniger proliferierende Zellen und kein immunhistologisch nachweisbares Phospho-Akt, während die zellzyklushemmenden Proteine P53 und WAF-1 nukleär akkumuliert sind und offenbar in Zusammenhang mit dem in diesen Lokalisationen geringeren Proliferationsstatus der Tumorzellen stehen.

Schlussfolgerungen

Zusammengefasst zeigen die Untersuchungen an fünf spontanen ovinen ENT, dass die Infektion mit ENTV-1 zu einer Aktivierung des Phosphoinositol-Kinase/Akt-Signalwegs führt. Das multifokale und somit begrenzte Proliferationsmuster steht in räumlichem Zusammenhang mit im Tumorgewebe nachweisbarer ENTV-1-RNA, was die Entwicklung von Adenokarzinomen geringer Malignität erklären dürfte.

Fazit für die Praxis

Klinisch sind ENT durch einen chronischen und meist fieberfreien Krankheitsverlauf gekennzeichnet. Die respiratorischen Symptome, der seromuköse Nasenausfluss und mögliche Schädeldeformationen können typische Hinweise sein, lassen aber differenzialdiagnostisch andere Atemwegserkrankungen wie parasitäre Rhinitis und Bronchopneumonie, Maedi oder Adenomatose (Jaagsiekte) auch denkbar erscheinen. Trotz der niedrigen Malignität dieser Neoplasie verläuft die Erkrankung infolge der zunehmenden Atmungsbehinderung in der Regel fatal. Weiterführende molekulare Untersuchungen wie ENTV-spezifische RT-PCR aus dem Nasensekret, Histopathologie oder ultrastrukturelle Untersuchungen von Gewebsbioptaten können die klinische Diagnose durch Genom- und Virusnachweis oder morphologisch absichern. Eine Therapie der Erkrankung ist nach heutigem Kenntnisstand nicht möglich. Hygienische Maßnahmen wie lange Quarantänezeiten von Zukaufstieren, Absonderung infizierter Tiere von der Gruppe oder Gesamtsanierung von kleinen Beständen sind sicherlich nützlich. Aufgrund der langen Inkubationszeit, des bisher nicht möglichen oder unsicheren Erregernachweises vor der Tumorentstehung und der mangelnden wissenschaftlichen Erkenntnisse über das Ausscheidungsverhalten infizierter Tiere in der Inkubationszeit sowie den Einfluss weiterer auslösender Faktoren haben sie jedoch geringe Effizienz. Im Fazit muss festgestellt werden, dass Tierbesitzer und Tierärzte weiterhin mit dieser Erkrankung leben müssen, solange das jedoch rasant zunehmende Wissen über die Biologie von Retroviren im Allgemeinen und des ENTV im Speziellen keine ausreichenden Schlussfolgerungen für die Therapie oder Prophylaxe dieser pathogenetisch hochinteressanten Erkrankung ermöglichen.

Literatur

1. Alberti A, Murgia C, Liu SL, Mura M, Cousens C, Sharp M, Miller AD, Palmarini M. Envelope-induced cell transformation by ovine betaretroviruses. J Virol 2002; 76: 5387–5394.
2. Bostedt H, Dedié K. Adenopapillomatose der Nasenschleimhäute. In: Schaf- und Ziegenkrankheiten, 2. Aufl. Stuttgart: Ulmer 1996; 276.
3. Cohrs P. Übertragbare Adenome der Riechschleimhaut beim Schaf. Z Krebsforsch 1952; 58: 682–692.
4. Cohrs P. Infektiöse Adenopapillome der Riechschleimhaut beim Schaf. Berl Münch Tierärztl Wschr 1953; 66: 225–228.
5. Cousens C, Minguijon E, Garcia M, Ferrer LM, Dalziel RG, Palmarini M, De las Heras M, Sharp JM. PCR-based detection and partial characterization of a retrovirus associated with contagious intranasal tumors of sheep and goats. J Virol 1996; 70: 7580–7583.
6. Cousens C, Minguijon E, Dalziel RG, Ortin A, Garcia M, Park J, Gonzalez L, Sharp JM, de las Heras M. Complete sequence of enzootic nasal tumor virus, a retrovirus associated with transmissible intranasal tumors of sheep. J Virol 1999; 73: 3986–3993.
7. De las Heras M, García de Jalón JA, Balaguer L, García Marín JF, Badiola JJ. Tumor intranasal enzoótico de la cabra. Med Vet 1985; 2: 281–290.
8. De las Heras M, Garca de Jalon JA, Sharp JM. Pathology of enzootic intranasal tumor in thirty-eight goats. Vet Pathol 1991; 28: 474–481.
9. De las Heras M, Garcia de Jalon JA, Minguijon E, Gray EW, Dewar P, Sharp JM. Experimental transmission of enzootic intranasal tumors of goats. Vet Pathol 1995; 32: 19–23.
10. De las Heras M, Minguijón E, Ferrer LM, Ortín A, Dewar P, Cebrian LM Pascual Z, García L, García de Jalón JA, Sharp JM. Naturally ocurring enzootic nasal tumour of sheep in Spain: pathology and associated retrovirus. Europ J Vet Pathol 1998; 5: 1–5.
11. De las Heras M, Ortin A, Cousens C, Minguijon E, Sharp JM. Enzootic nasal adenocarcinoma of sheep and goats. Curr Top Microbiol Immunol 2003; 275: 201–223.
12. Dirks C, Duh FM, Rai SK, Lerman MI, Miller AD. Mechanism of cell entry and transformation by enzootic nasal tumor virus. J Virol 2002; 76: 2141–2149.
13. Duncan JR, Tyler DE, Van Der Maaten MJ, Andersen JR. Enzootic nasal adenocarcinoma in sheep. J Am Vet Med Assoc 1967; 151: 732–734.
14. Guéraud JM. A propos de cas de tumeur nasale de la chèvre. Bull Lab Vet 1982; 6: 31–34.
15. Lepperdinger G, Strobl B, Kreil G. HYAL2, a human gene expressed in many cells, encodes a lysosomal hyaluronidase with a novel type of specificity. J Biol Chem 1998; 273: 22466–22470.
16. Liu SL, Miller AD. Transformation of madin-darby canine kidney epithelial cells by sheep retrovirus envelope proteins. J Virol 2005; 79: 927–933.
17. Löhr CV, Teifke JP, Failing K, Weiss E. Characterization of the proliferation state in canine mammary tumors by the standardized AgNOR method with postfixation and immunohistologic detection of Ki-67 and PCNA. Vet Pathol 1997; 34: 212–221.
18. McKinnon AO, Thorsen J, Hayes MA, Misener CR. Enzootic Nasal Adenocarcinoma of Sheep in Canada. Can Vet J 1982; 23: 88–94.
19. Nieberle K. Über endemischen Krebs im Siebbein von Schafen. Z Krebsforsch 1940; 49: 137–142.
20. Njoku CO, Shannon D, Chineme CN, Bida SA. Ovine nasal adenopapilloma: incidence and clinicopathologic studies. Am J Vet Res 1978; 39: 1850–1852.

21. Palmarini M, Cousens C, Dalziel RG, Bai J, Stedman K, DeMartini JC, Sharp JM. The exogenous form of Jaagsiekte retrovirus is specifically associated with a contagious lung cancer of sheep. J Virol 1996; 70: 1618–1623.
22. Palmarini M, Fan H, Sharp JM. Sheep pulmonary adenomatosis: a unique model of retrovirus-associated lung cancer. Trends Microbiol 1997; 5: 478–483.
23. Palmarini M, Datta S, Omid R, Murgia C, Fan H. The long terminal repeat of Jaagsiekte sheep retrovirus is preferentially active in differentiated epithelial cells of the lungs. J Virol 2000; 74: 5776–5787.
24. Pospischil A, Haenichen T, Schaeffler H. Histological and electron microscopic studies of endemic ethmoidal carcinomas in cattle. Vet Pathol 1979; 16: 180–190.
25. Pospischil A, Weiland F, von Sandersleben J, Hänichen T, Schäffler H. Endemic ethmoidal tumours in cattle: sarcomas and carcinosarcomas. A light and electron microscopic study. Zentralbl Veterinarmed A 1982; 29: 628–636.
26. Scocco P, Mariotti F, Ceccarelli P, Fagioli O, Renzoni G, Vitellozzi G. Origin of enzootic intranasal tumor in the goat (Capra hircus): a glycohistochemical approach. Vet Pathol 2001; 38: 98–104.
27. Teifke JP, Löhr CV. Immunohistochemical detection of P53 overexpression in paraffin wax-embedded squamous cell carcinomas of cattle, horses, cats and dogs. J Comp Pathol 1996; 114: 205–210.
28. Teifke JP, Dauber M, Fichtner D, Lenk M, Polster U, Weiland E, Beyer J. Detection of European porcine reproductive and respiratory syndrome virus in porcine alveolar macrophages by two-colour immunofluorescence and in-situ hybridization-immunohistochemistry double labelling. J Comp Pathol 2001; 124: 238–245.
29. Teifke JP, Beier D, Vahlenkamp TW. Retroviren der Wiederkäuer: Tierseuchenerreger, Onkogene und Immunsuppressoren. In: Jahresbericht/Friedrich-Loeffler-Institut, Bundesforschungsinstitut für Tiergesundheit 2005; 41–50.
30. Van Hoeven NS, Miller AD. Improved enzootic nasal tumor virus pseudotype packaging cell lines reveal virus entry requirements in addition to the primary receptor Hyal2. J Virol 2005; 79: 87–94.
31. Vitellozzi G, Mughetti L, Palmarini M, Mandara MT, Mechelli L, Sharp JM, Manocchio I. Enzootic intranasal tumour of goats in Italy. Zentralbl Veterinarmed B 1993; 40: 459–468.
32. Yonemichi H, Ohgi T, Fujimoto Y, Okada K, Onuma M, Mikami T. Intranasal tumor of the ethmoid olfactory mucosa in sheep. Am J Vet Res 1978; 39: 1599–1606.
33. Zavala G, Pretto C, Chow YH, Jones L, Alberti A, Grego E, De las Heras HM, Palmarini M. Relevance of Akt phosphorylation in cell transformation induced by Jaagsiekte sheep retrovirus. Virology 2003; 312: 95–105.

Prof. Dr. Jens Peter Teifke
Friedrich-Loeffler-Institut (FLI)
Bundesforschungsinstitut für Tiergesundheit
Boddenblick 5A
17493 Greifswald-Insel Riems
E-Mail: jens.teifke@fli.bund.de

REZENSIONEN

Schafe – Das Fotobuch für die Praxis

G. Fischer, H. Rieder, R. Kuhn, F. Volk,
160 S., 680 Abb. Stuttgart: Ulmer 2004,
ISBN 3–8001–4229–5, € 29,90.

Wunderbare Bilder sind den beiden Fotografen Regina Kuhn und Fridhelm Volk gelungen. Dies war sicher nur möglich, weil sie sich in die Welt der Schafe eingelebt und deren Verhaltensweisen, aber auch deren seelische Momente begriffen haben. Dazu kommen wundervolle, bildbegleitende Texte von Gerhard Fischer und Hugo Rieder. Sie gehen jedoch nicht nur auf das bildlich Dargestellte ein, sondern geben in knapper Form auch wichtige Hinweise zur Zucht, Ernährung, Pflege und Haltung von Schafen.

Bei Bildbänden besteht immer die Gefahr, dass sie einmal durchgeblättert und dann vorerst weggelegt werden. Bei diesem Buch ist das anders. Man nimmt es wiederholt zur Hand betrachtet die ausdrucksvollen Bilder und erfreut sich an der textlichen Begleitung. So sei das Buch allen schafbegeisterten Kreisen zu empfehlen, allen voran den aktiven Schafbetreuern vom Schäfer bis zum Tierarzt, aber auch denen, die schon immer mal was vom Schaf wissen wollten oder nostalgisch in den Bildern ihre alte Liebe zum Schaf wieder entdecken.

Hartwig Bostedt, Gießen

Ziegen halten

H. Späth, O. Thume, 6. Aufl., 216 S., 92 Abb.,
56 Zeichnungen, Stuttgart: Ulmer 2005,
ISBN 3–8001–4766–1, € 29,90.

Ziegen werden wieder vermehrt gehalten, wobei ein nicht unerheblicher Teil von ihnen in Erwerbshaltungen, ein anderer als Hobbytiere tierärztlich zu betreuen sind.

Der Klassiker zur Ziegenhaltung, das Buch von Späth und Thume, liegt bereits in der 6. Auflage vor und wurde jetzt aktualisiert. In diesem Buch wird alles abgehandelt, was man von und über Ziegen wissen sollte, beginnend über die Ziegenrassen, über Ziegenzucht, Haltung, Ernährung bis hin zur Fortpflanzung und Gesundheitsfürsorge. Der Text ist verständlich geschrieben und wird durch 92 Farbfotos und 56 Zeichnungen nicht nur ergänzt, sondern auch in besonderer Weise verdeutlicht.

Der Verlag Ulmer hat sich diesem Werk gestalterisch mit hoher Sorgfalt angenommen und damit dazu beigetragen, dass es als ein wirklich gelungenes Buch bezeichnet werden kann. Zu empfehlen ist dieses Werk Tierärzten, die Ziegen in ihrer Klientel zu betreuen haben, da sie aus ihm manch nützliche Anregung und auch Information über Umgang, Pflege und Fütterung entnehmen können. Der Preis mit 29,90 € liegt bei der gebotenen Ausstattung und Informationsfülle im unteren Segment und dürfte mit dazu beitragen, dass dieses Fachbuch weite Verbreitung findet.

Hartwig Bostedt, Gießen